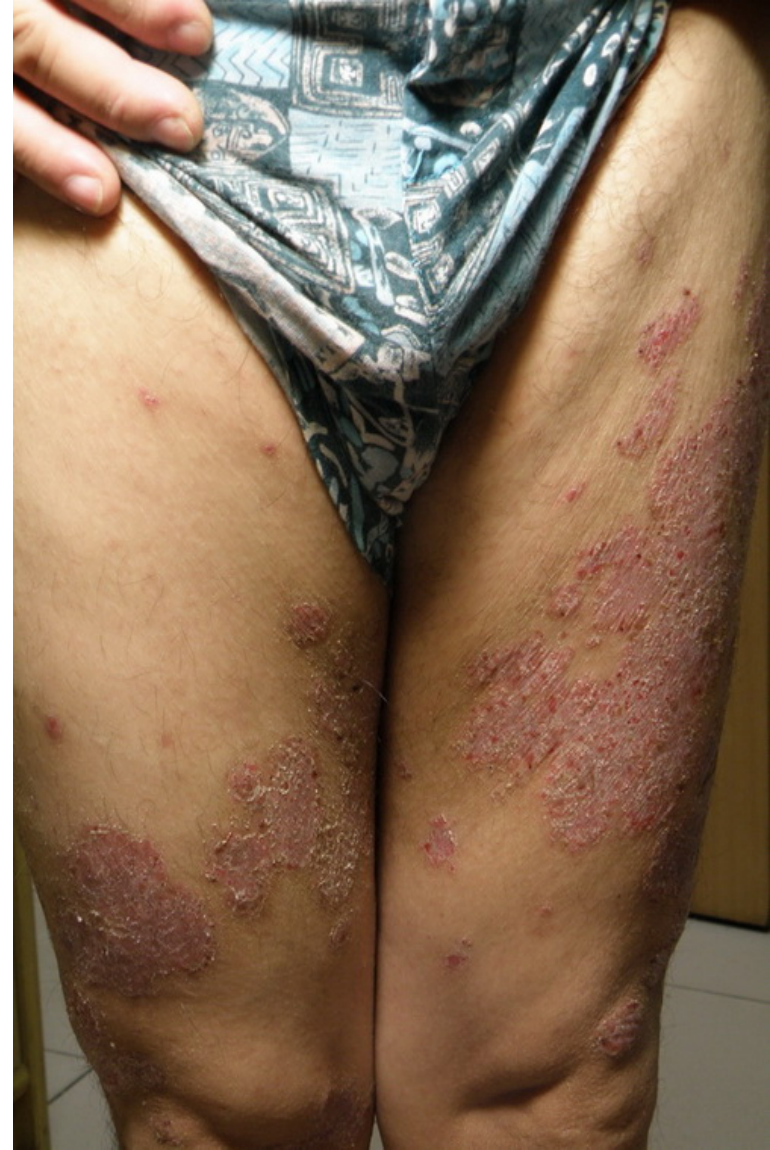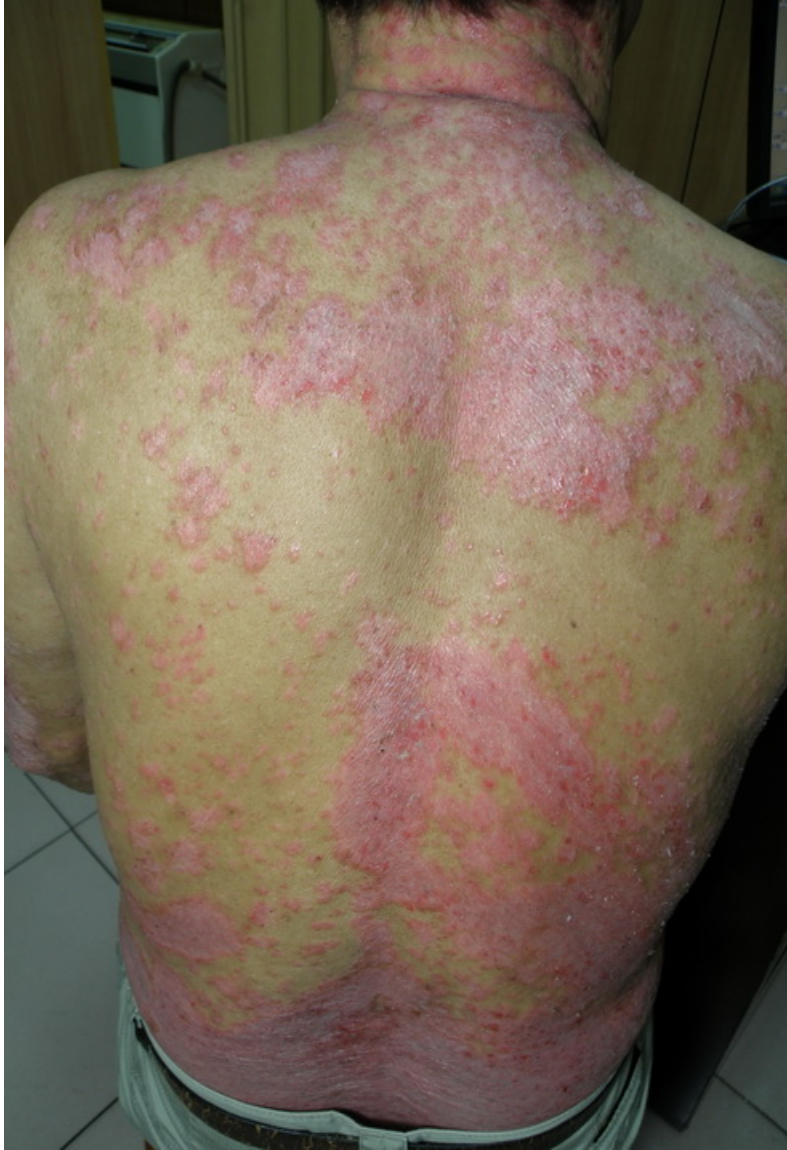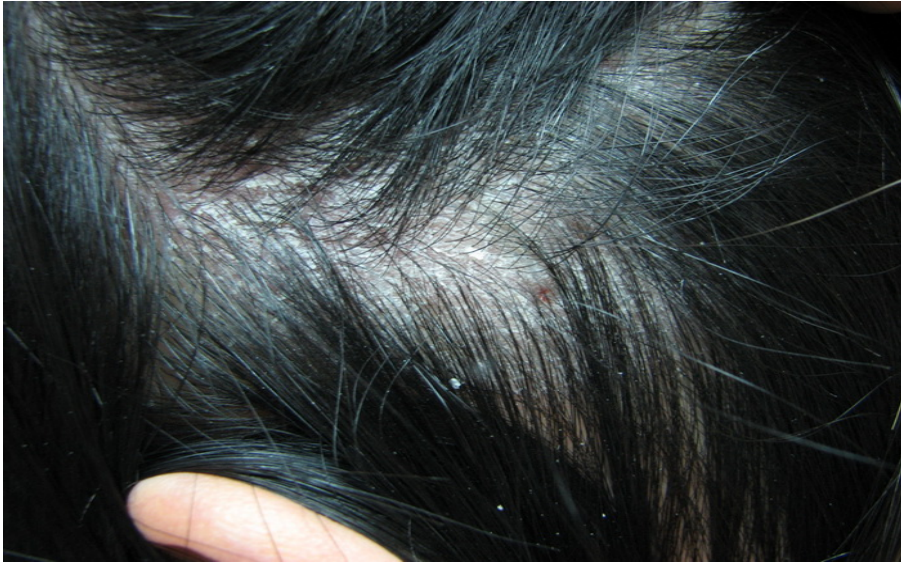


中國醫藥大學，牛皮癬治療前後成果發表

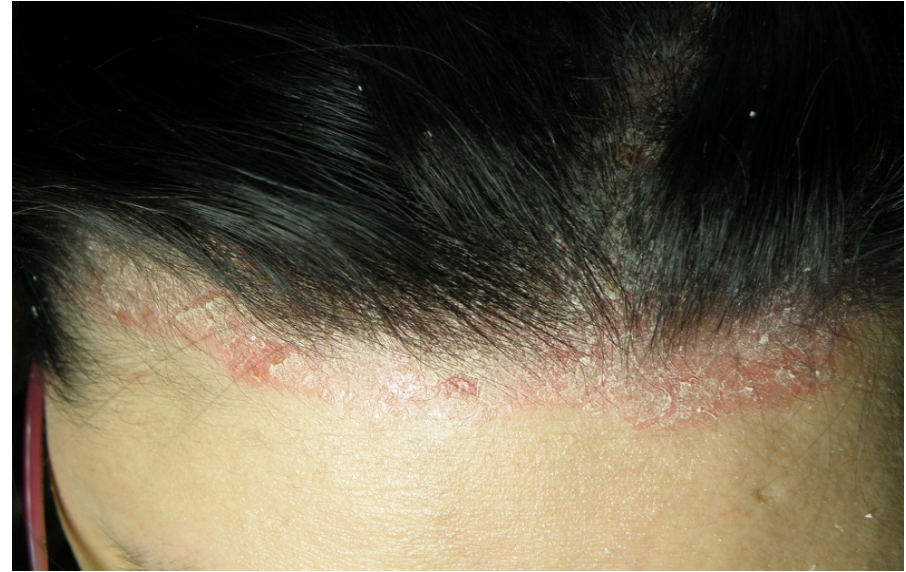- 牛皮癬＝乾癬＝銀屑病
- 桃園廖桂聲中醫診所
- 院長廖桂聲



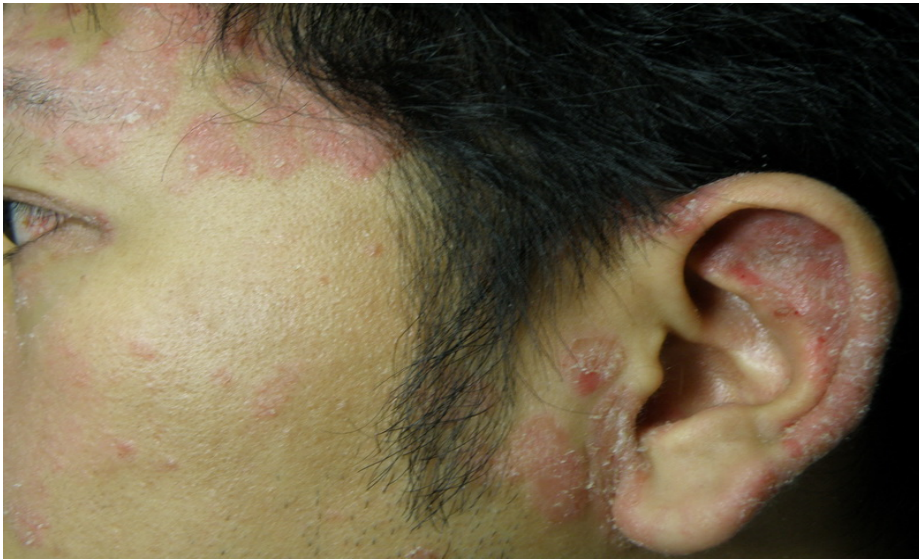典型的乾癬慢性炎症性皮膚病，皮疹多發于四肢伸側，尤以肘、膝關節的伸面最多，其次為軀幹部慢性塊狀的乾癬(背部)等處皮膚病，紅色丘疹或境界鮮明的紅色斑塊伴有銀白色落屑



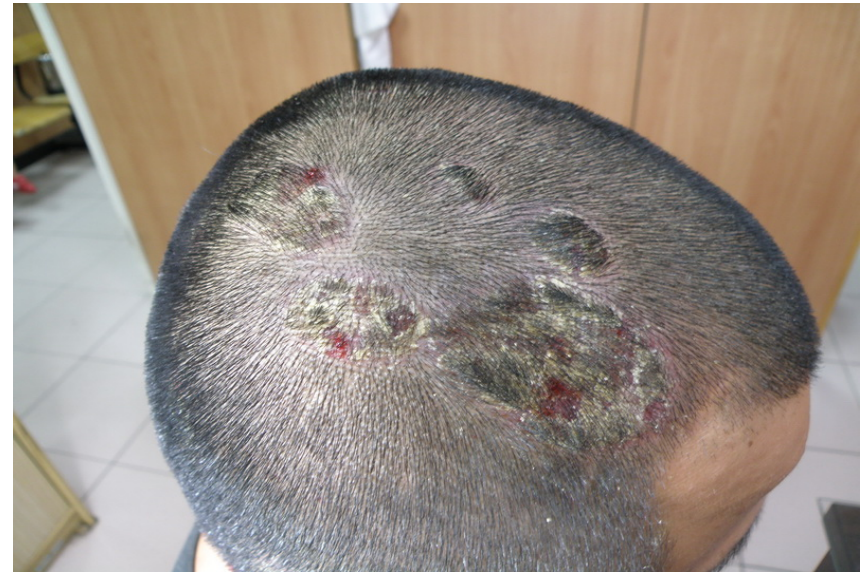1.



2.

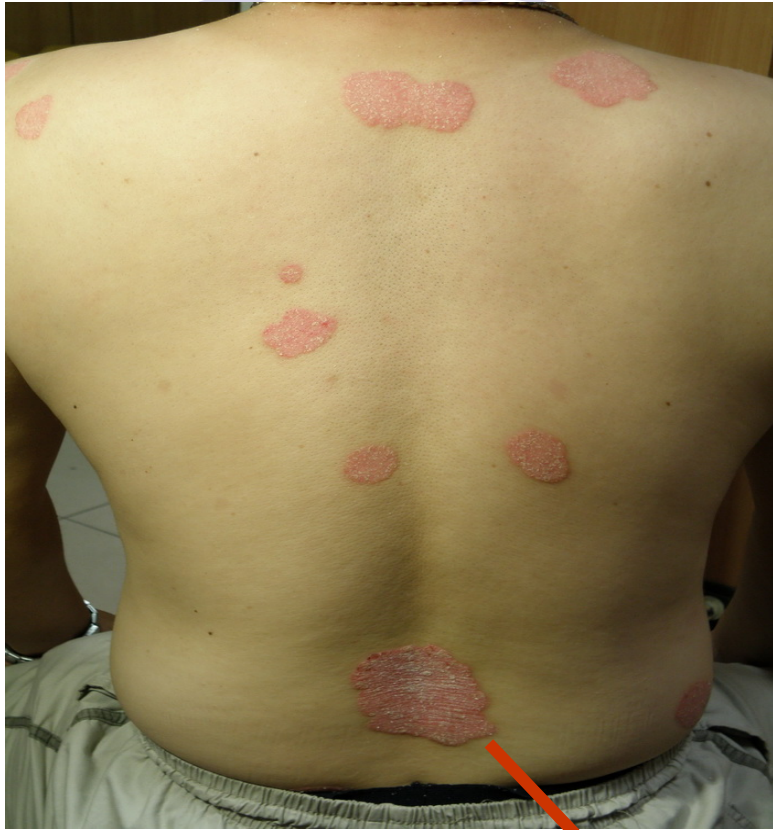

3.

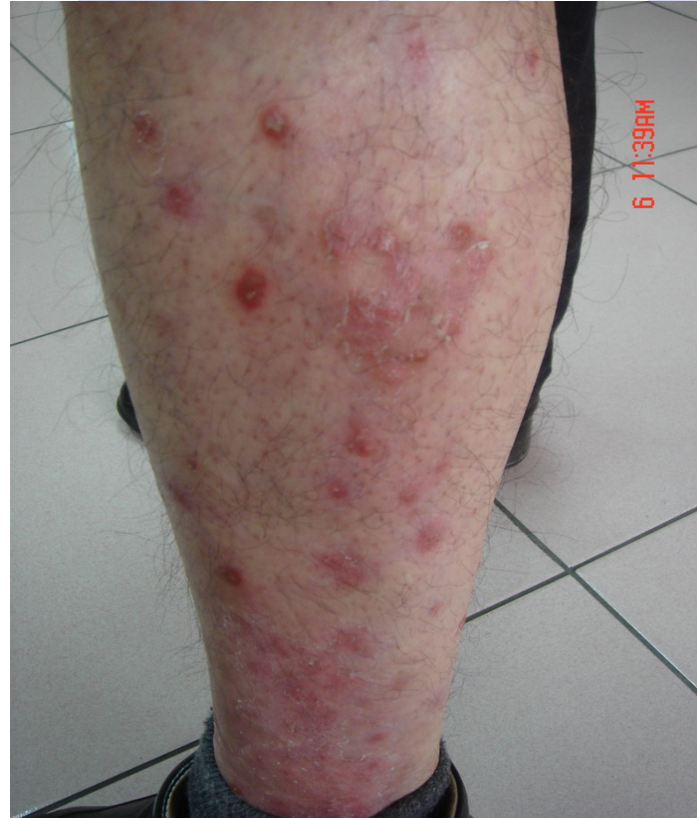

4.

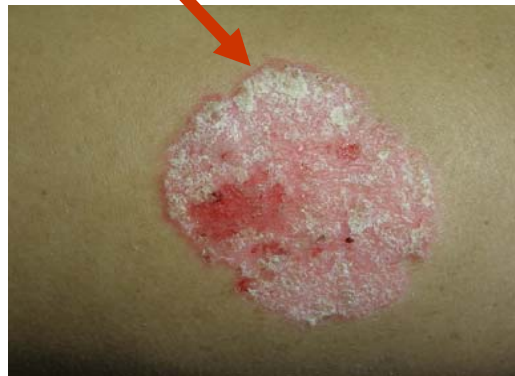慢性塊狀的乾癬(額頭及頭皮)頭皮等處皮膚病，紅色丘疹或境界鮮明的紅色斑塊伴有銀白色落屑

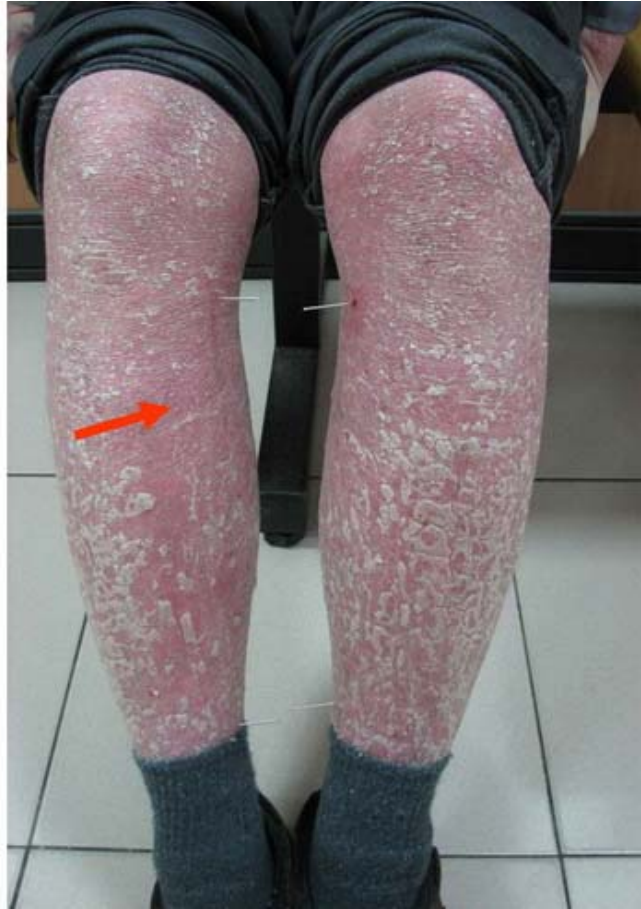

● 水滴狀乾癬(背部)

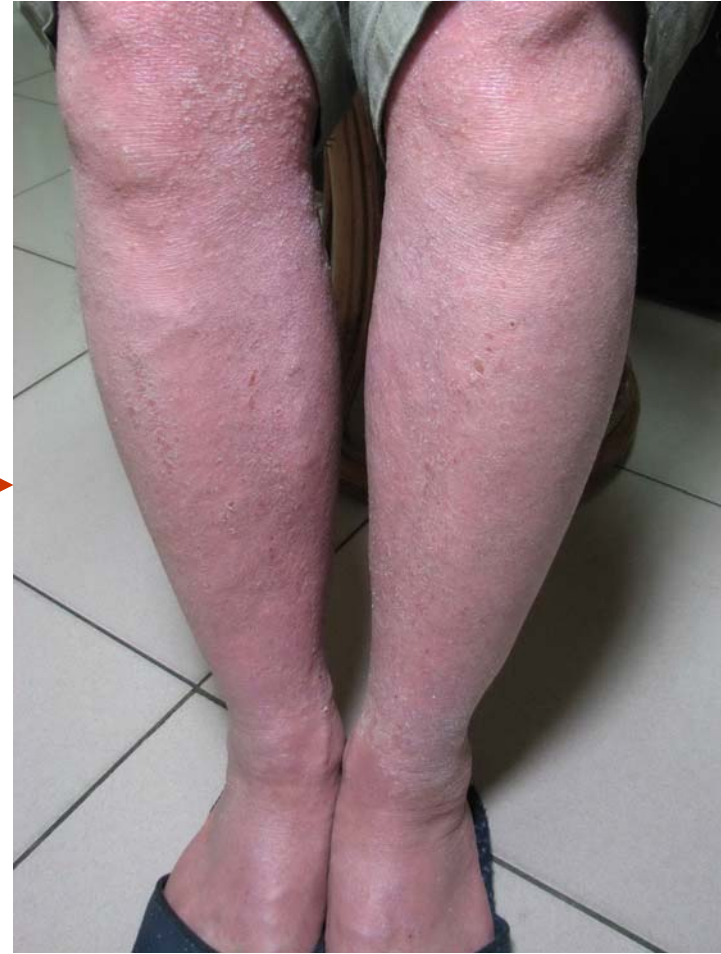

水滴狀乾癬(腳部)

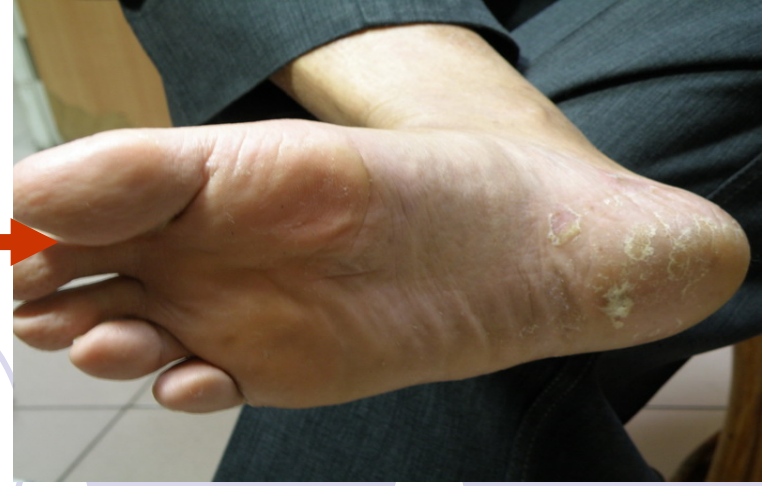
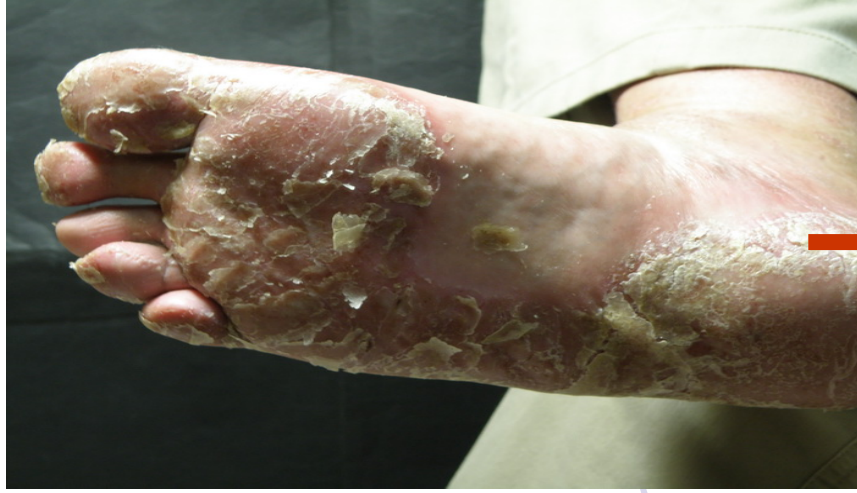


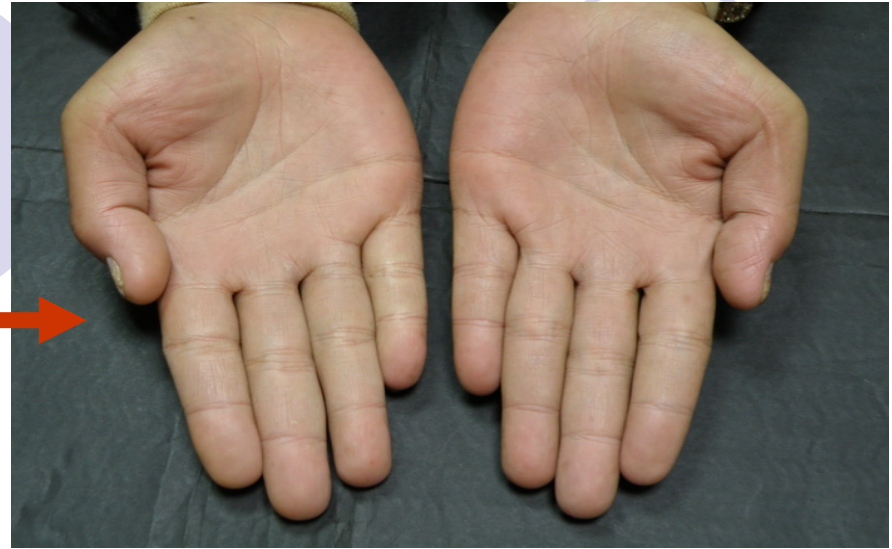
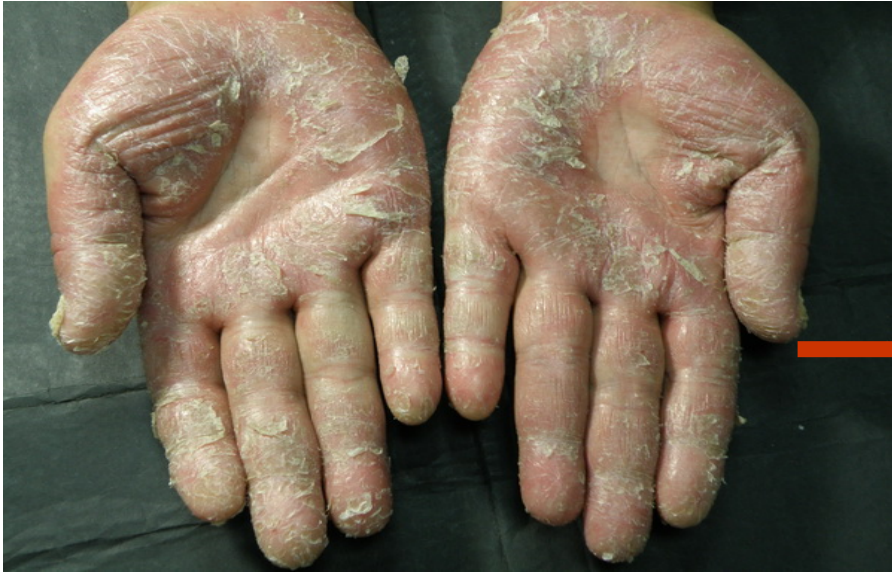乾癬性紅皮症



乾癬治療後.

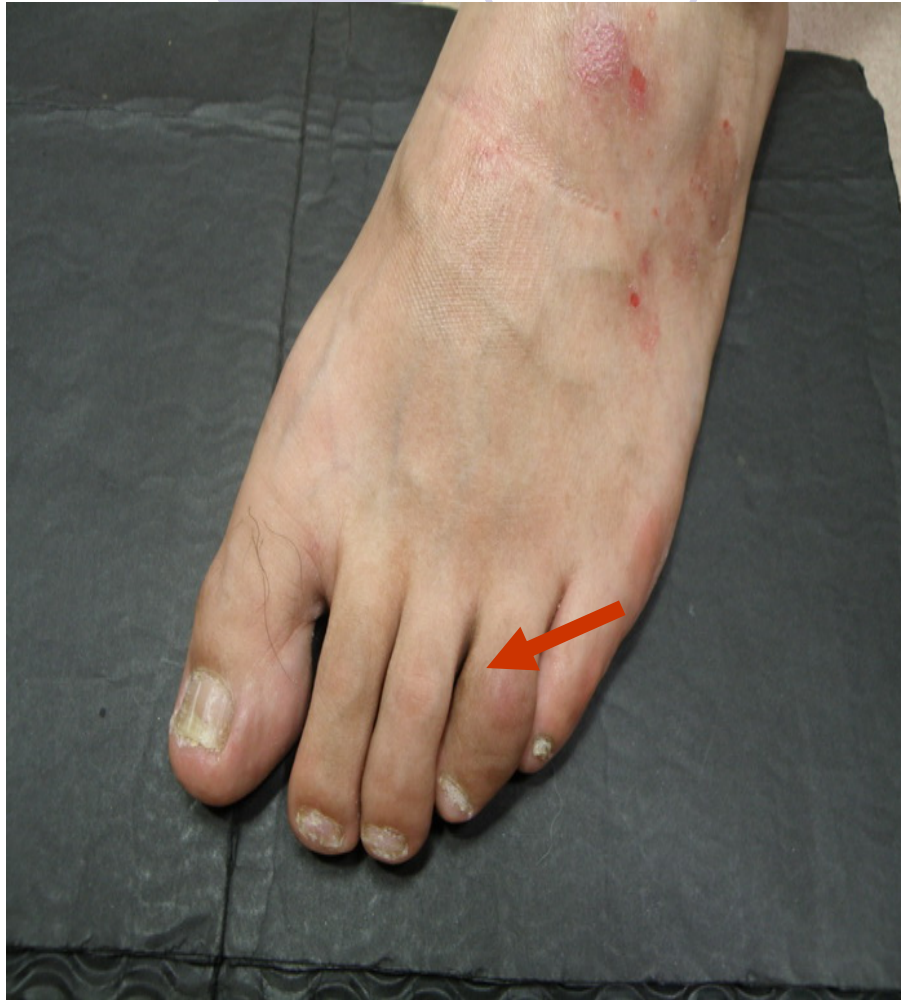

牛皮癬膿疱性乾癬，治療前後



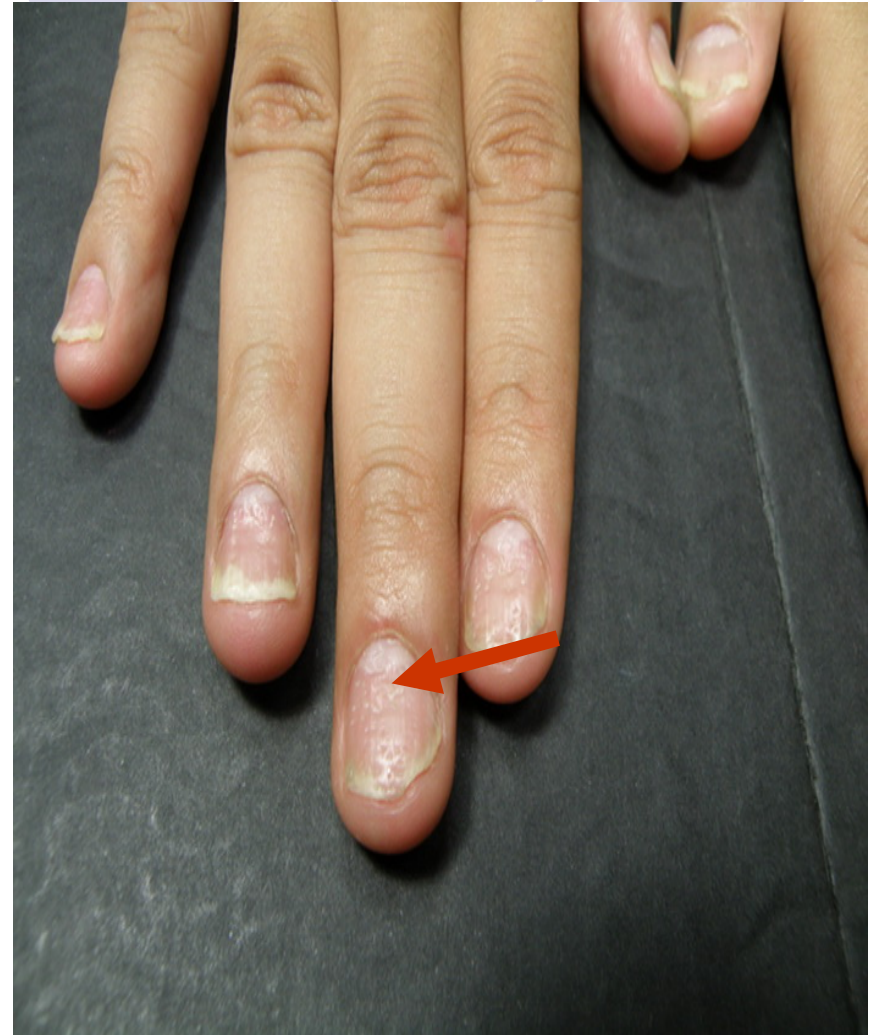全身膿包性乾癬，紅斑上面有小膿包
手腳膿包型乾癬(手掌)

乾癬的趾甲變化

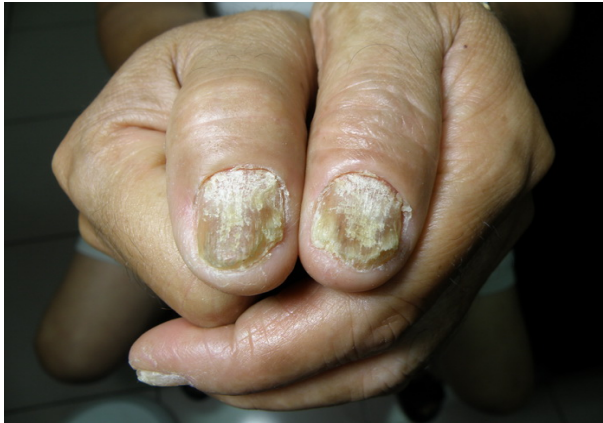






遠側指（趾）間關節炎：香腸指趾約佔10%

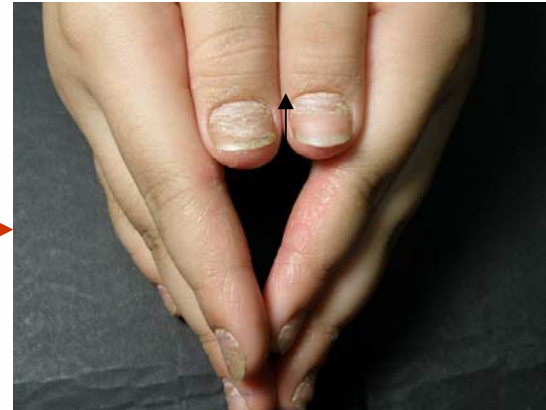乾癬的指甲變化



可侵犯指甲呈凹陷現象



3年後



- 乾癬性關節炎造成指甲病變



福氣來了一朝長

直播



福氣來了一朝長

直播

迴揮中心：類流感指同時

call-in: 02-2630-9700

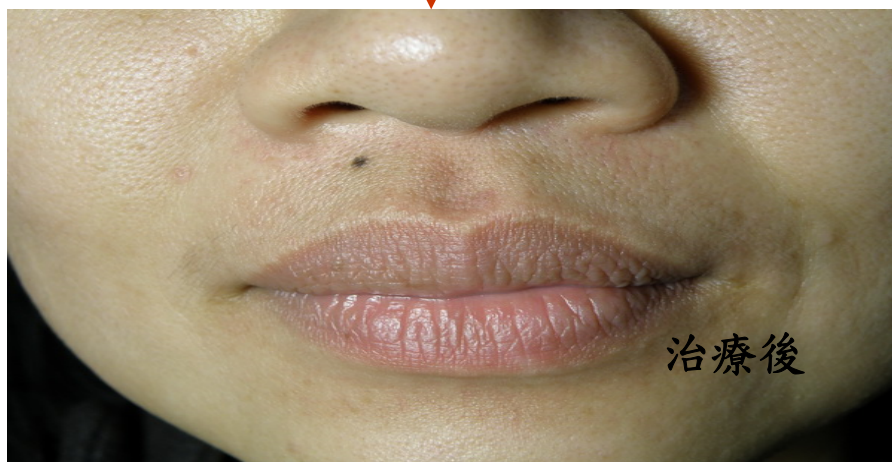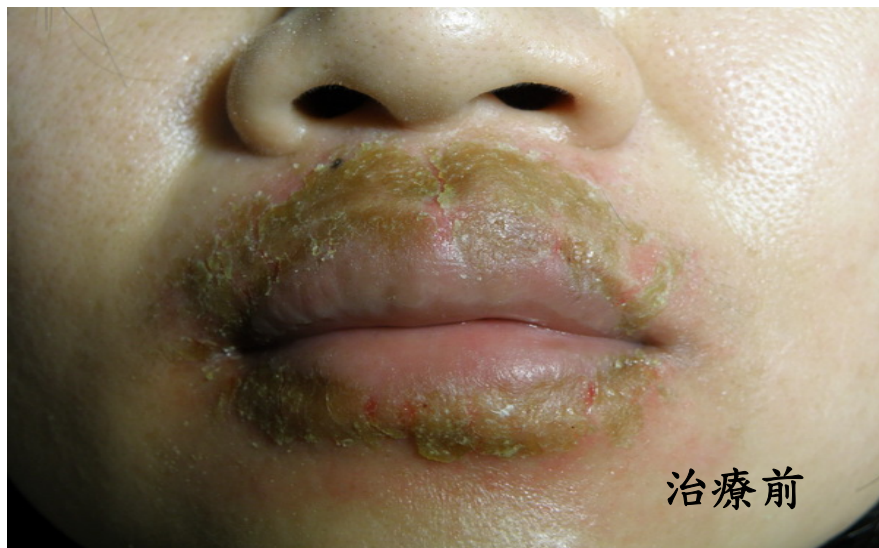今日主題：牛皮癬不是癬

一症狀。二、肌肉酸痛、

call-in: 02-2630-9700

今日主題：牛皮癬不是癬

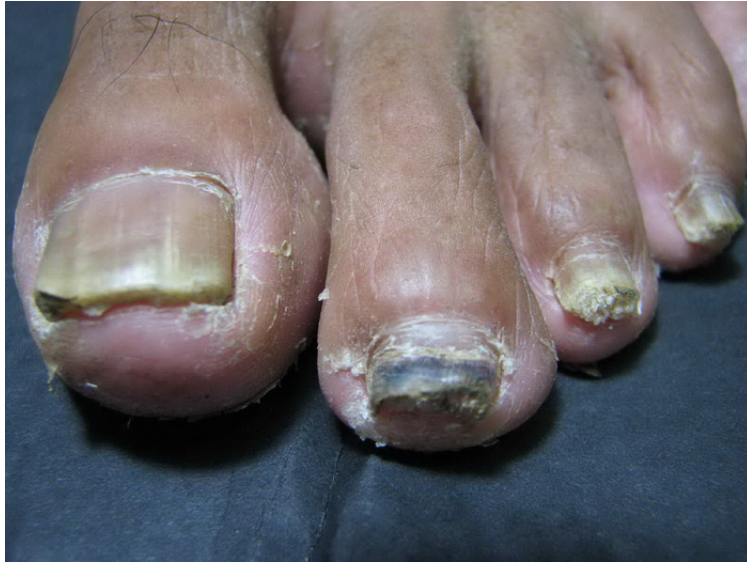
中國醫藥大學，蕁麻疹案例治療前後成果發表



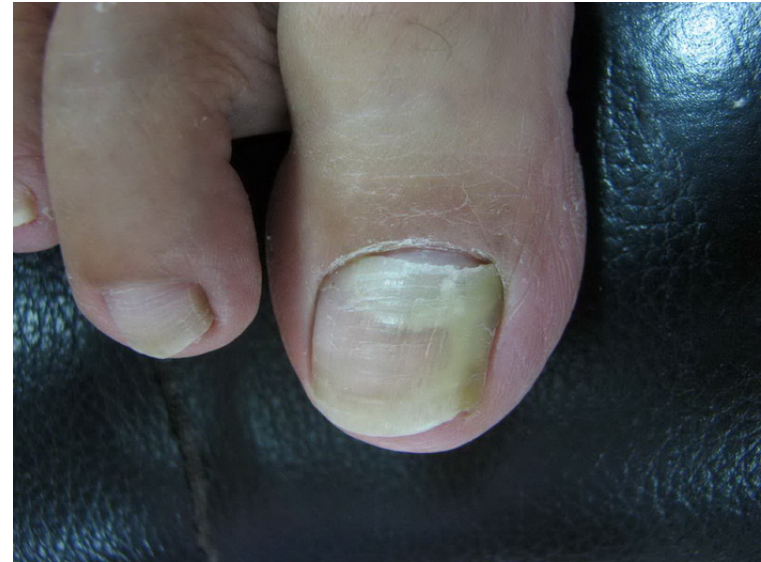
- 那些情況會使**乾癬惡化**？
- 1. 皮膚傷害：如外傷、擦傷、晒傷、搔抓、割傷等。
- 2. 感染：包括細菌及病毒感染(如感冒、鏈球菌咽喉炎、扁桃腺炎…等)。
- 3. 藥物：口服或注射此類藥品後口服類固醇、抗瘧疾藥、鋰鹽、乙型受體阻斷劑Beta-adrenergic blocker等可能會惡化乾癬，等。
- 4. 情緒緊張或生活壓力。作息不正常、熬夜、飲酒、日曬過度、肥胖等。
- 5. 長期處於居住環境中、皮膚乾燥。
- 美國仙丹的副腎皮質素（類固醇），口服或注射此類藥品後，病症很快地消失，好像完全好了一樣；可是藥效期一過，乾癬馬上像火山爆發、雨後春筍般，一片一片地再生出來，而且比原來的還嚴重。



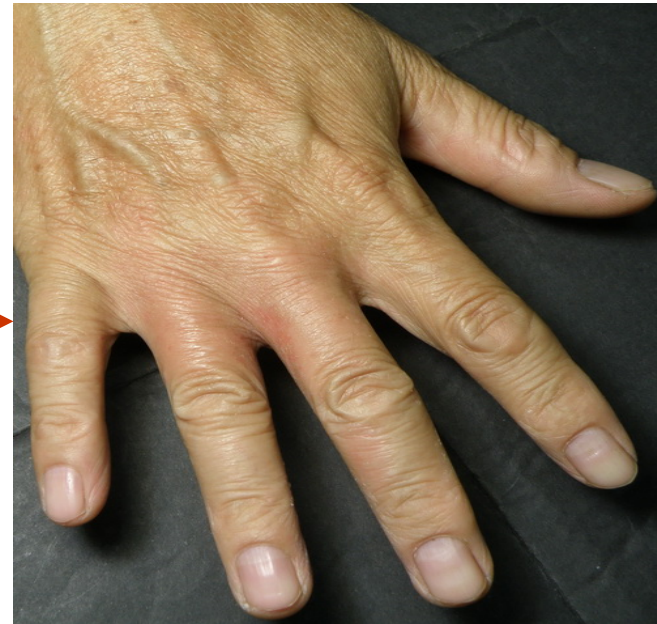
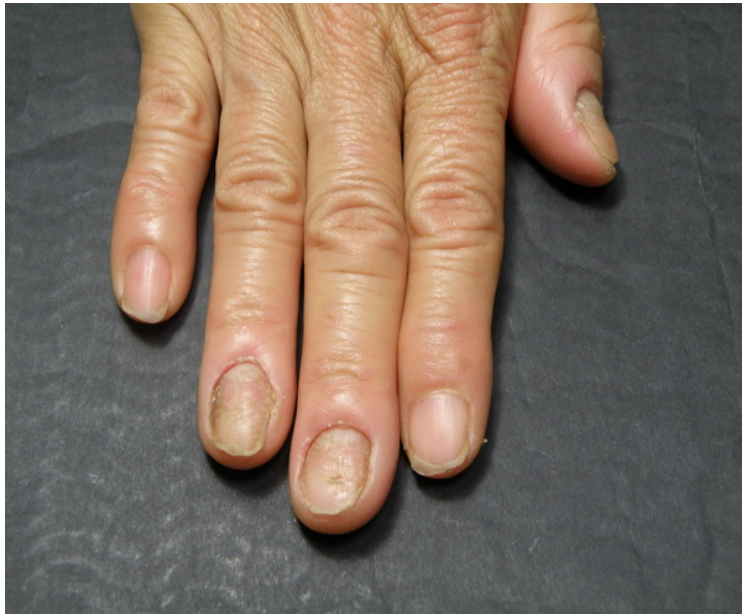



- 乾癬是一種頑固的皮膚病，會重覆再發，病情發展很慢，經由西醫治療，雖也有效果，但只要乾癬再發，大半都很難治癒。



趾甲失去光澤，增厚變黃、變白、變黑



灰指甲嚴重時指甲分離.厚的鑿狀甲、
導致甲面粗糙變形的摳甲癖、過度清潔
造成指甲剝離症



灰指甲治療前後