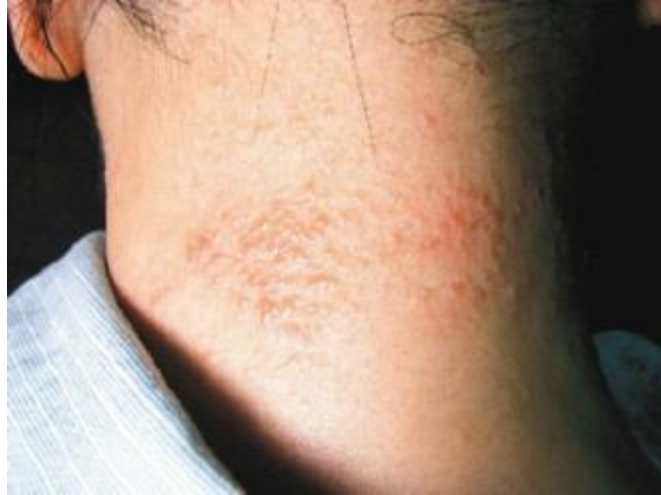

內服外洗 中醫治異位性皮膚炎

【聯合報／廖桂聲／桃園市廖桂聲中醫院長】

2007.10.12 04:02 am

門診中，常可看到焦慮的媽媽帶著緊張不安的小孩來求診。小孩一面哭、一面抓身體，當媽媽拚命哄時，小孩卻愈哭愈厲害。異位性皮膚炎是一種具有明顯哮喘、過敏性鼻炎和濕疹家族性傾向的皮膚病，精神、季節變化也是影響本病的重要因素。



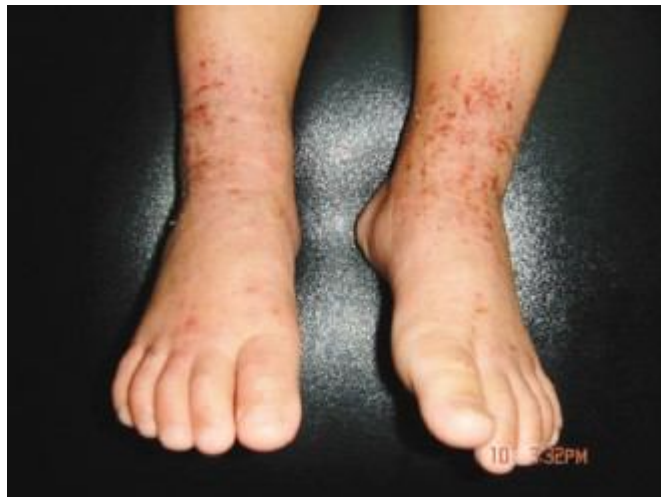異位性皮膚炎徵兆：丘疹、小水泡

圖片提供／廖桂聲醫師

此症多先發生於頭皮、臉部，繼而擴大至頸部，偶爾可見成群癢性丘疹併有滲出物，嚴重時皮疹可延展至手足及臀部，因有不舒服感覺，患兒常睡眠不安及夜間啼哭，年長兒童及成人常見皮疹出現在軀幹、四肢屈側處。

中醫的治療分型如下，但應請合格中醫鑑別診斷開出處方：

1.濕熱內蘊：多見於嬰兒期，皮疹以紅斑、水泡、糜爛、滲出物、結痂為主，伴有劇癢、煩躁、納差。以清熱利濕法，如脂漏性皮膚炎表風熱兼濕，中醫稱「面游風」，方選脂漏方或大青龍湯，麻杏薏甘湯加上黃芩、黃連、黃柏、荊芥、防風、皂角刺、刺蒺藜、生石膏、潞潞通等。



足踝部成群癢性丘疹併有滲出物

圖片提供／廖桂聲醫師

2.脾虛濕盛：多見於兒童期，皮疹以暗紅斑片、脫屑、血痂、抓痕為主，時有少量滲出，日久苔蘚化、色素沉著、伴搔癢。以健脾除濕法，方選香砂六君子湯，組成有黨參、蒼朮、茯苓、甘草、陳皮、半夏、木香、砂仁、麻黃、杏仁、白果、五味子、山藥、當歸、

何首烏、菟絲子、沙苑子等。

3.血虛風燥：多見成人期，皮疹以暗紅或棕褐色丘疹、斑片、膿痂疹、乾燥性鱗屑為主。以養血潤膚法，方選血枯方或仙方活命飲加四物湯、黃芩、石膏。

筆者臨床所見，本病也可用外洗方，如以麻杏石甘湯加蒼耳子、苦參根、黃柏、百部、大黃等中藥煎煮藥浴法。每日浸泡 15 至 30 分鐘，更能減少夜間搔癢，均顯著且有效降低復發。

值得一提的是，異位性皮膚炎很多皆在幼童時期發病，長期反覆發作的皮膚病會使皮膚保護功能喪失，容易引起細菌感染，排汗功能也不佳。此外，氣候溫差、飲食不節、情緒壓力大、或接觸過敏原（塵←、二手菸、寵物）等，都會成為誘因。（作者兼具中、西醫資格）

內服外洗 中醫治異位性皮膚炎

廖桂聲 / 桃園市廖桂聲中醫院院長

門診中，常可看到焦慮的媽媽帶著緊張不安的小孩來求診。小孩一面哭、一面抓身體，當媽媽拚命哄時，小孩卻愈哭愈厲害。異位性皮膚炎是一種具有明顯哮喘、過敏性鼻炎和濕疹家族性傾向的皮膚病，精神、季節變化也是影響本病的重要因素。

此症多先發生於頭皮、臉部，繼而擴大至頸部，偶爾可見成群癢性丘疹併有滲出物，嚴重時皮疹可延展至手足及臀部，因有不舒服感覺，患兒常睡眠不安及夜間啼哭，年長兒童及成人常見皮疹出現在軀幹、四肢屈側處。

中醫的治療分型如下，但應請合格中醫鑑


別診斷開出處方：

- 1.濕熱內蘊：多見於嬰兒期，皮疹以紅斑、水泡、糜爛、滲出物、結痂為主，伴有劇癢、煩躁、納差。以清熱利濕法，如脂漏性皮膚炎表風熱兼濕，中醫稱「面游風」，方選脂漏方或大青龍湯，麻杏薤甘湯加上黃芩、黃連、黃柏、荊芥、防風、皂角刺、刺蒺藜、生石膏、路路通等。
- 2.脾虛濕盛：多見於兒童期，皮疹以暗紅斑片、脫屑、血痂、抓痕為主，時有少量滲出，日久苔蘚化、色素沉著、伴搔癢。以健脾除濕法，方選香砂六君子湯，組成有黨參、蒼朮、茯苓、甘草、陳皮、半夏、木香、砂仁、麻黃、杏仁、白果、五味子、山藥、當歸、何首烏、菟絲子、沙苑子等。
- 3.血虛風燥：多見成人期，皮疹以暗紅或


棕褐色丘疹、斑片、膿痂疹、乾燥性鱗屑為主。以養血潤膚法，方選血枯方或仙方活命飲加四物湯、黃芩、石膏。

筆者臨床所見，本病也可用外洗方，如以麻杏石甘湯加蒼耳子、苦參根、黃柏、百部、大黃等中藥煎煮藥浴法。每日浸泡15至30分鐘，更能減少夜間搔癢，均顯著且有效降低復發。

值得一提的是，異位性皮膚炎很多皆在幼童時期發病，長期反覆發作的皮膚病會使皮膚保護功能喪失，容易引起細菌感染，排汗功能也不佳。此外，氣候溫差、飲食不節、情緒壓力大、或接觸過敏原（塵、二手菸、寵物）等，都會成為誘因。（作者兼具中、西醫資格）



足踝部成群癢性丘疹併有滲出物



異位性皮膚炎徵兆:丘疹、小水泡
圖片提供/廖桂聲醫師

異位性皮膚炎4大特徵

- ①皮膚過於乾燥，異常劇癢。
- ②長期慢性反覆發作。
- ③先天體質好發氣喘病，或有過敏性鼻炎病史。
- ④皮膚病灶，一般初發在3、4個月的幼兒，小水泡、紅斑、紅疹及脫屑、局部皮膚肥厚變粗糙或魚鱗癬樣病變。

資料提供/廖桂聲醫師