

蜂窩性組織炎治療前後成果發表

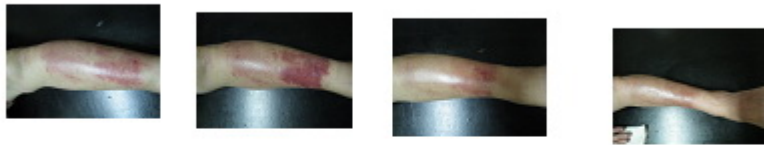
- 桃園廖桂聲中醫診所
- 院長廖桂聲

2015年4月5日 星期日

梔子柏皮湯靈活運用 巧治蜂窩性組織炎

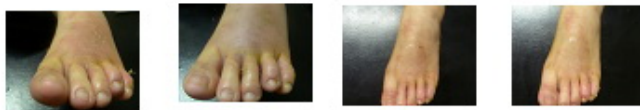病例：沒有瘡口的蜂窩性組織炎-腳脛

病例：沒有傷口的蜂窩性組織炎-腳脛



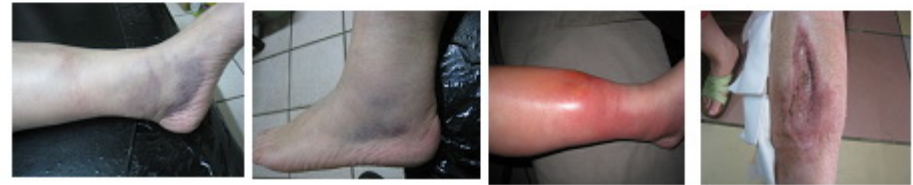圖(1) 圖(2) 圖(3) 圖(4)
 (蜂窩性組織炎，坊間名為「紅腳紅」，意謂其發病的第3-5天，患部的組織會比先前的患部更紅、更腫，此時也就是疾病急性巔峰期。)

病例：因香港腳引發蜂窩性組織炎



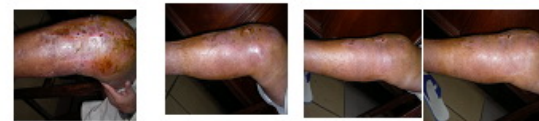圖(1) 圖(2) 圖(3) 圖(4)

病例：挫瘀傷引發蜂窩性組織炎-挖肉補瘡的整型外科-弄巧成拙

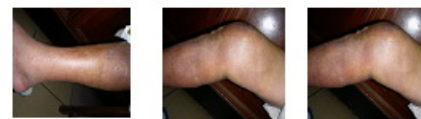


圖(1) 圖(2) 圖(3) 圖(4)

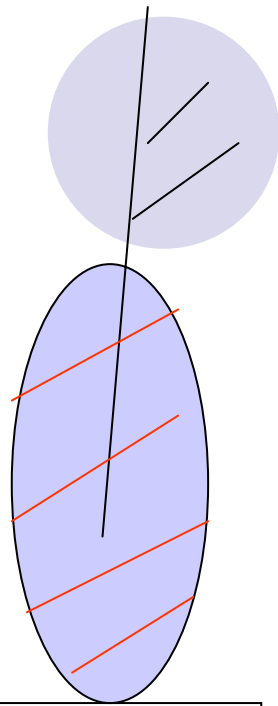
病例：因骨折手術後引發蜂窩性組織炎



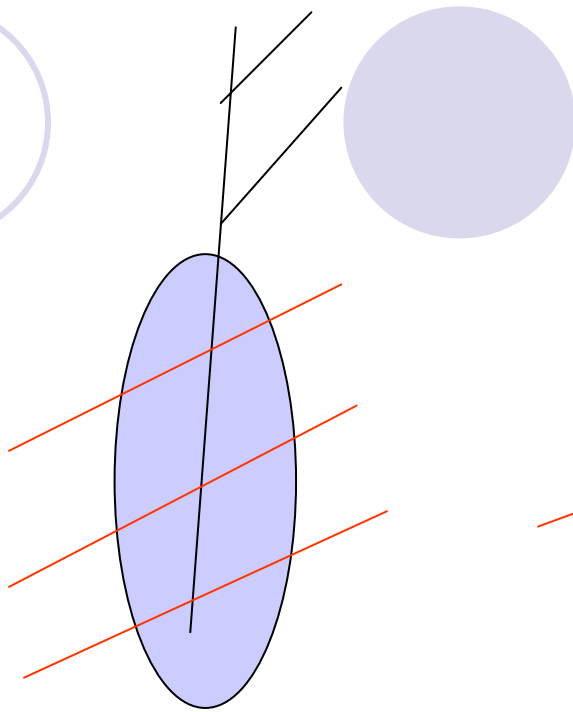

圖(1) 圖(2) 圖(3) 圖(4)



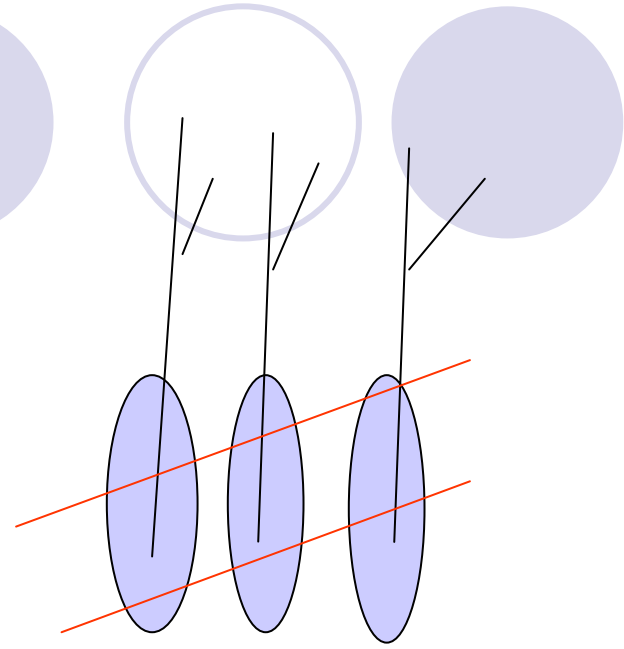
圖(5) 圖(6) 圖(7)



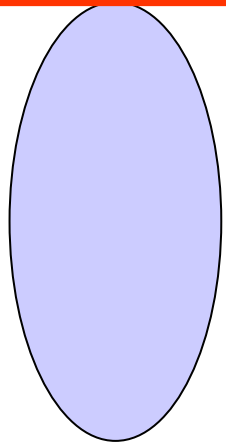
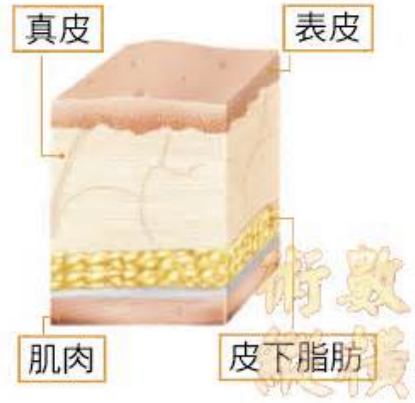folliculitis



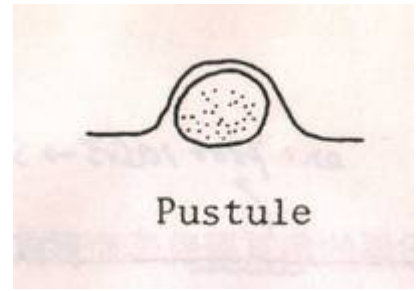
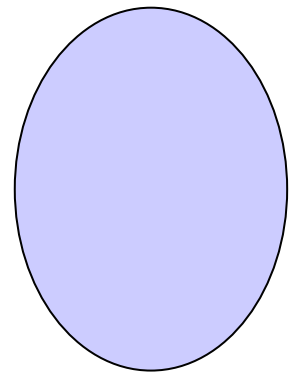
furuncle



carbuncle



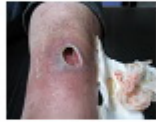疗仔



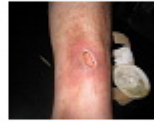粒仔

梔子柏皮湯靈活運用 巧治蜂窩性組織炎

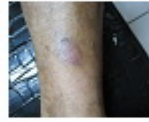病例：蜂窩性組織炎-肌肉組織挖除後-傷口重復感染



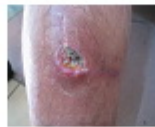圖(1)



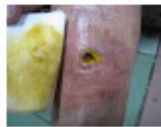圖(2)



圖(3)

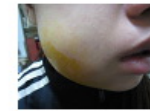

圖(4)



圖(5)

病例：(一) 拔智齒導致臉部的蜂窩性組織炎



圖(5)

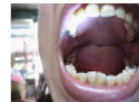(右腮部腫甚)



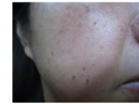圖(6)

(右眼部腫脹)

病例：(二) 牙齦發炎醫師又誤清傷口造成臉部的蜂窩性組織炎



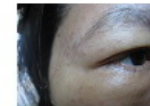圖(1)
(右上方白齒的牙齦腫脹)

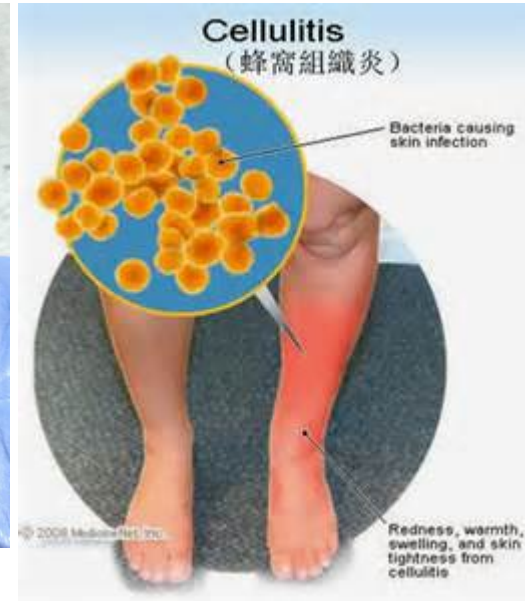
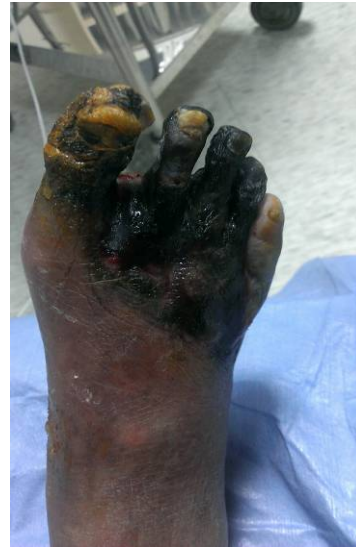
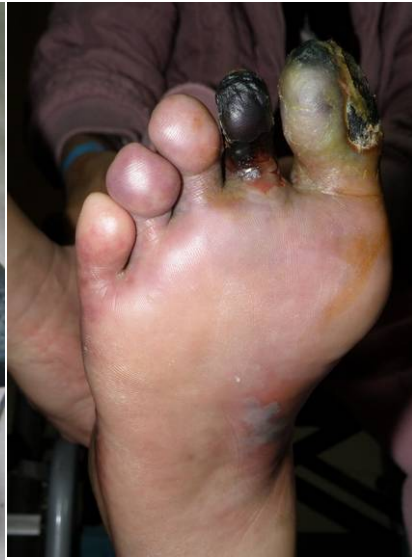
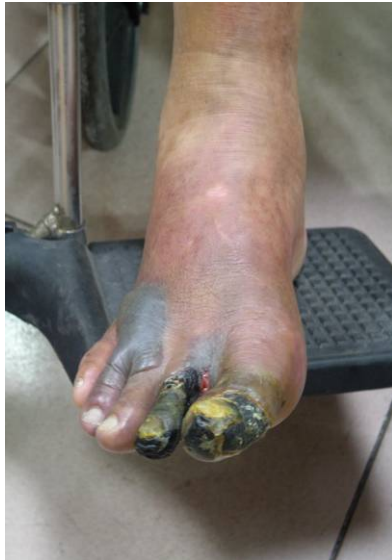



圖(2)
(右臉頰因蜂窩性組織炎而紅腫熱痛)

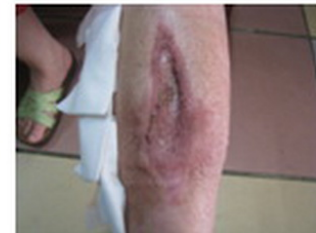
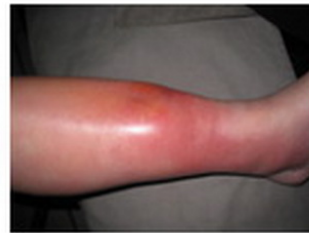
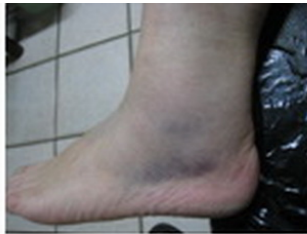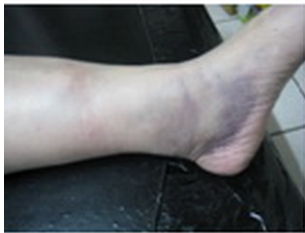(圖(3)右眼上下眼皮因蜂窩性組織炎而腫脹·圖(4)嘴脣腫脹數日後腫脹已消·

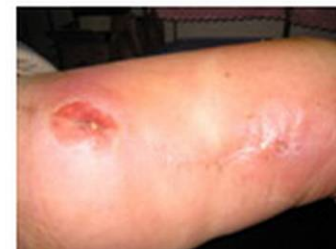
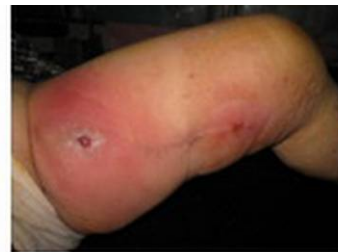
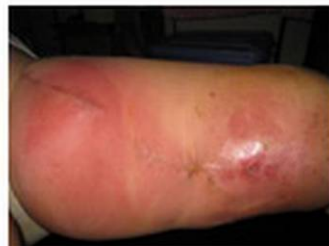
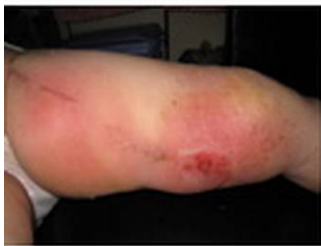
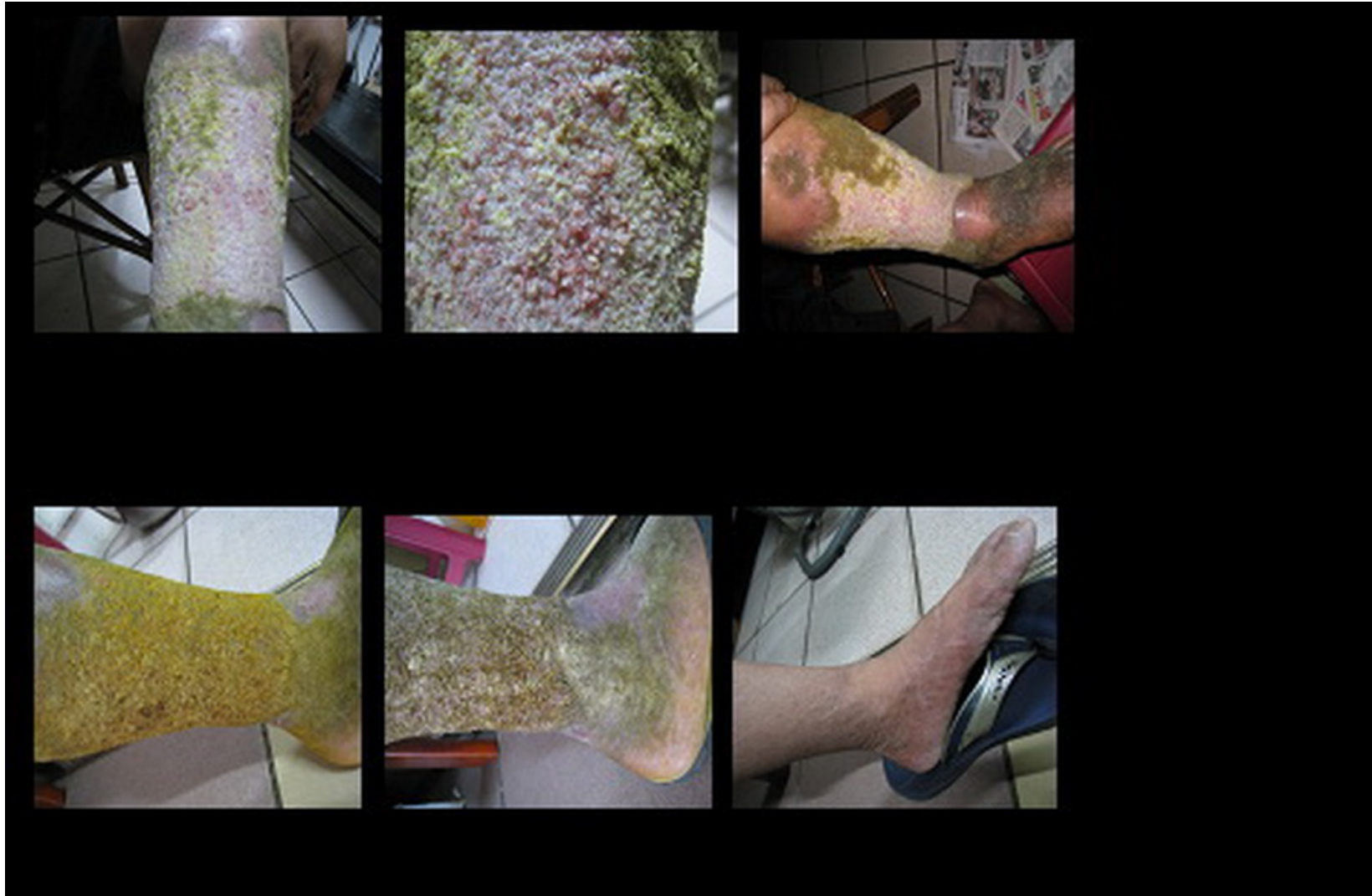病例一：挫瘀傷引發蜂窩性組織炎-挖肉補瘡的 整型外科-弄巧成拙



病例二：因心臟手術後 疤痕引發蜂窩性 組織炎



病例三：郭老師歷經急性心肌炎、轉而全身性水腫、進而蜂窩性組織炎、再而腦中風、終究康復中



梔子柏皮湯靈活運用 巧治蜂窩性組織炎

病例：因骨折手術後引發蜂窩性組織炎

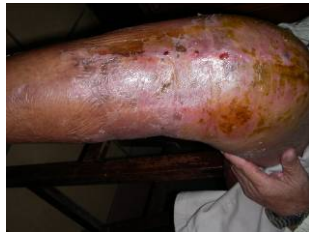

圖 (1)

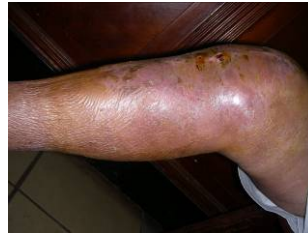

圖 (2)

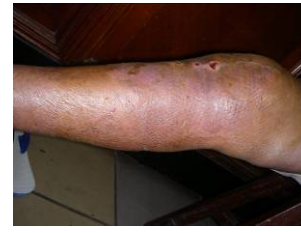

圖 (3)

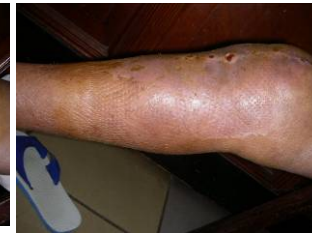

圖 (4)

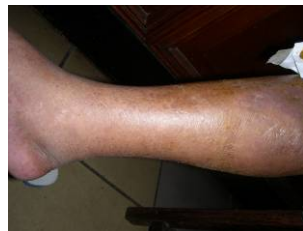

圖 (5)

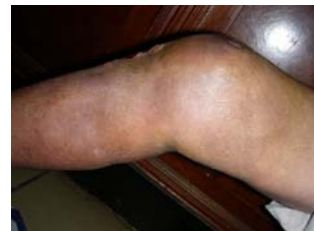

圖 (6)

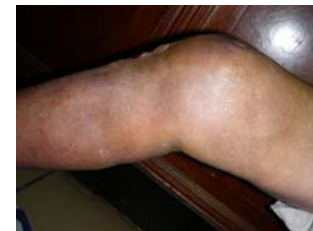

圖 (7)

梔子柏皮湯靈活運用 巧治蜂窩性組織炎

病例：乳腺炎因感染，引發蜂窩性組織炎。

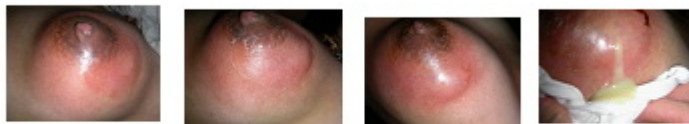

圖 (1)

圖 (2)

圖 (3)

圖 (4)

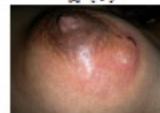

圖 (5)

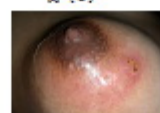

圖 (6)

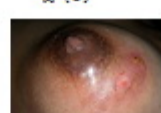

圖 (7)

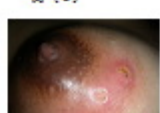

圖 (8)

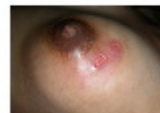

圖 (9)

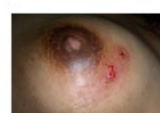

圖 (10)

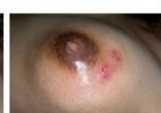

圖 (11)

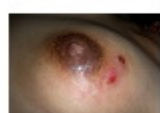

圖 (12)

：如何排膿

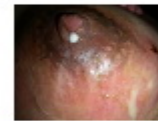

圖 (13)

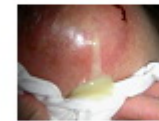

圖 (14)

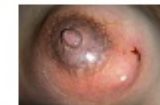

圖 (15)

膿已成熟，膿頭也顯現（如圖（13）），此時，已可適當將膿擠出。初擠膿時，膿出膿稠（如圖（14）），但不可過度擠膿，否則，適得其反，傷口就會發炎的更嚴重，甚至造成二度的蜂窩性組織炎。所以，擠膿擠到膿出清稀（如圖（15））即可。切忌心急，務必耐心的再等一兩天，待膿成，才可再擠。經過兩三次的擠膿，組織的廢物也已排除乾淨，即可快速修復，進而康復（如圖（5）至圖（12））。

- 102.10.26-世界中聯第六屆男科國際學術大會 澳門舉行
- 演講題目-男性更年期情志致病中醫治療
- 中西醫師 廖桂聲
- 影音

https://www.youtube.com/watch?v=1gu2z_QUKmQ (預覽)

