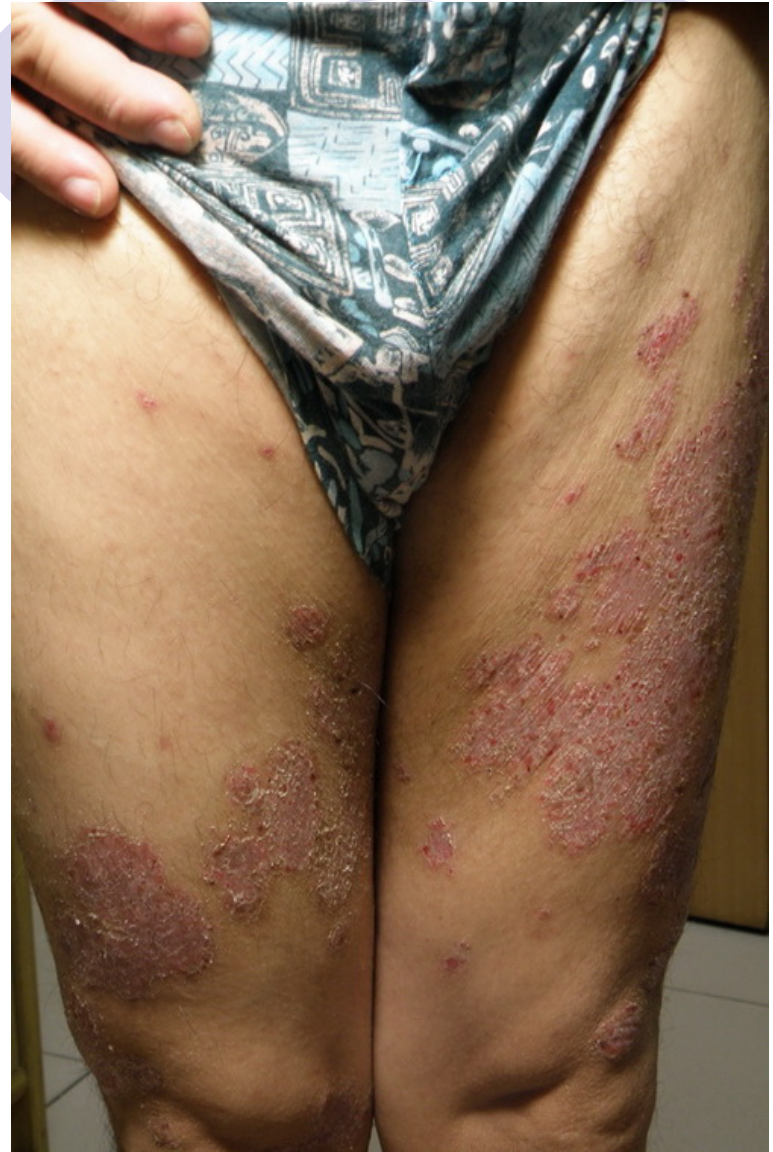
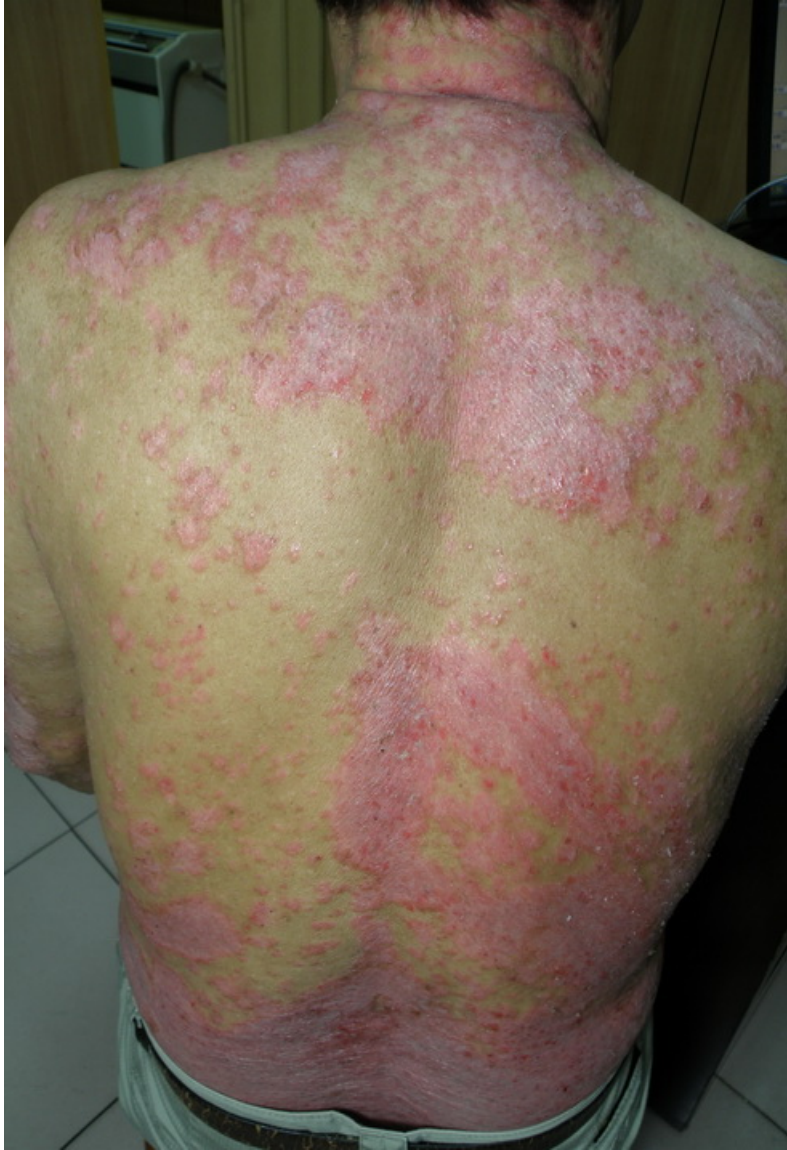


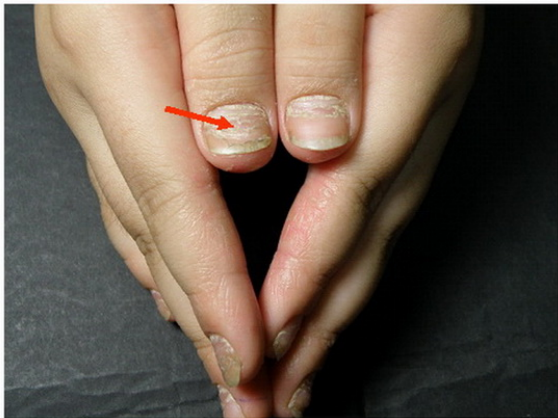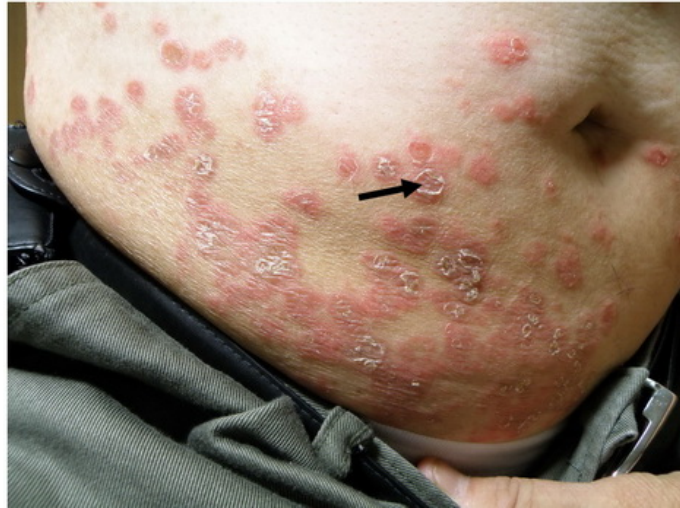# 乾癬治療前後成果發表

- 桃園廖桂聲中醫診所
- 院長廖桂聲

2015年4月11日 星期六

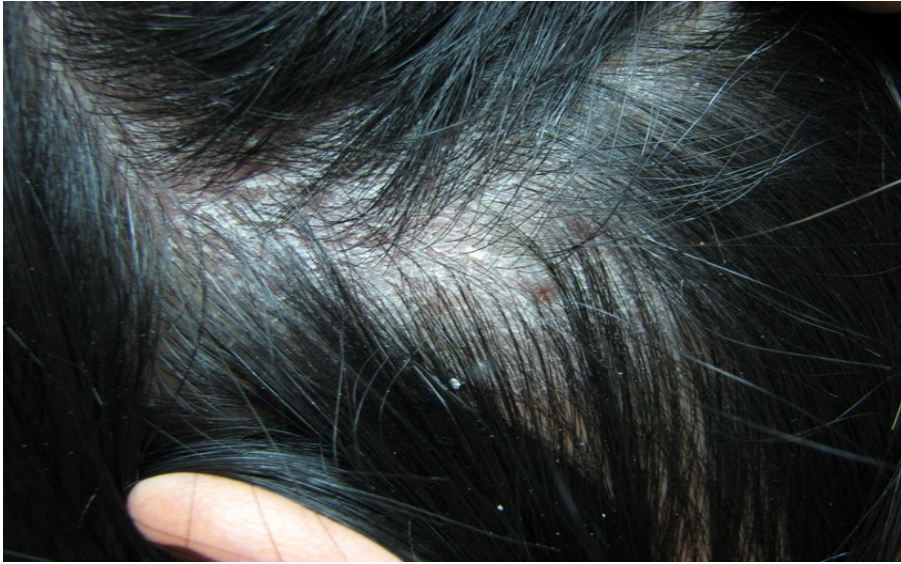


典型的乾癬慢性炎症性皮膚病，皮疹多發于四肢伸側，尤以肘、膝關節的伸面最多，其次為軀幹部慢性塊狀的乾癬(背部)等處皮膚病，紅色丘疹或境界鮮明的紅色斑塊伴有銀白色落屑

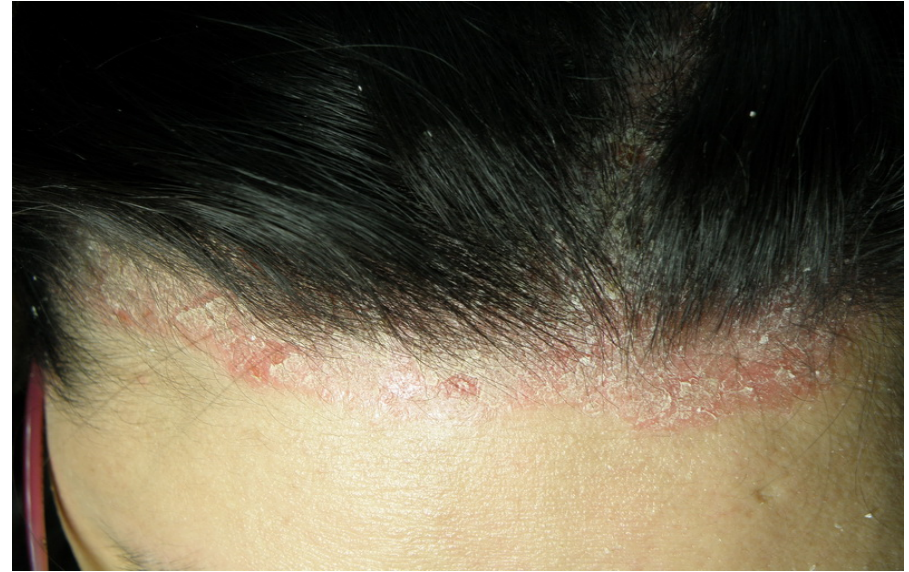

乾癬又稱「銀屑病」、「牛皮癬」，乾癬的特徵是什麼呢？典型的乾癬有下面幾個特色：

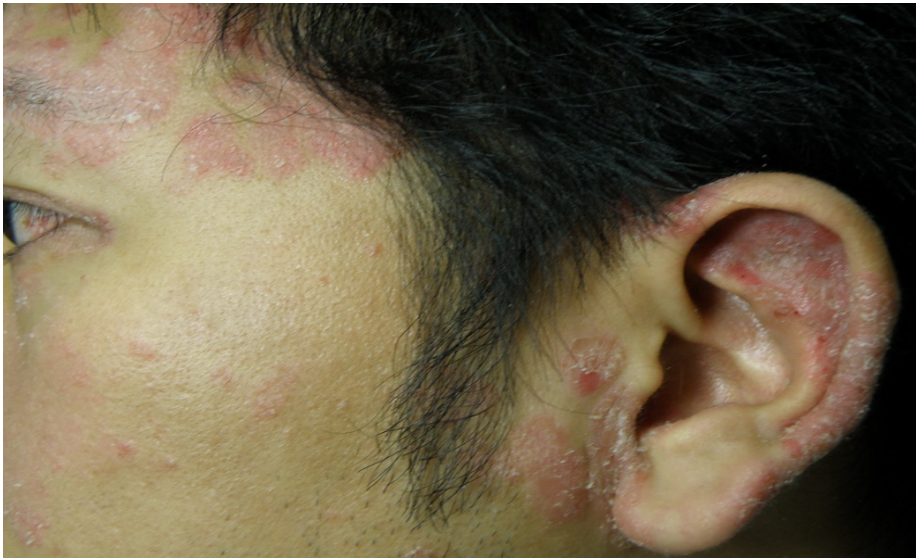1. 紅色的塊狀的皮膚病：脫屑浸潤性斑塊，表面常覆蓋銀灰白鱗屑，**用力剝離則有小出血點Auspitzs現象**，就是乾癬的特徵。
2. 可侵犯指甲呈**凹陷現象**（圖二），有些病人除了身體的厚皮疹以外，也可能出現指甲的變形而誤當成是灰指甲治療。**病患約7**  
**可合併有關節變化稱乾癬性關節症。**
3. **和正常的皮膚有明顯的分界線。**
4. 皮膚紅斑、落屑的情形嚴重，有分泌物、痂皮、瘙癢感。



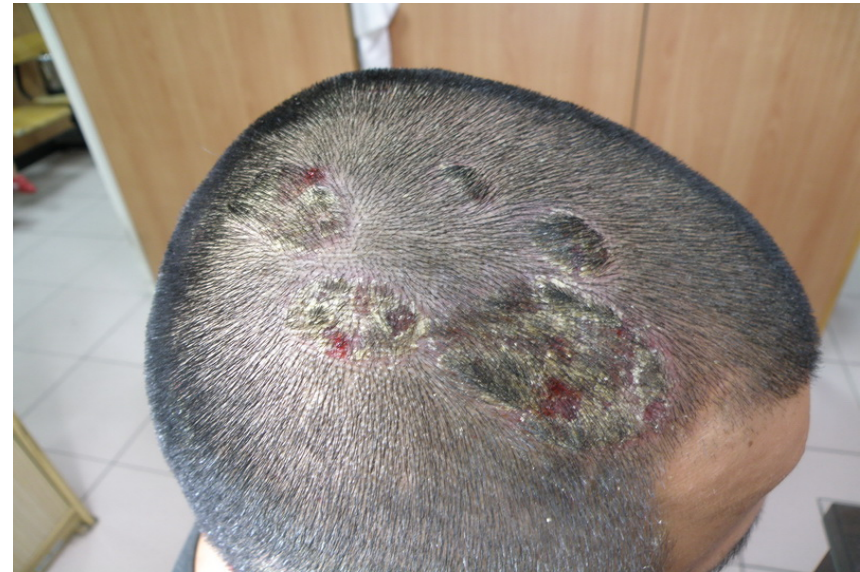1.



2.

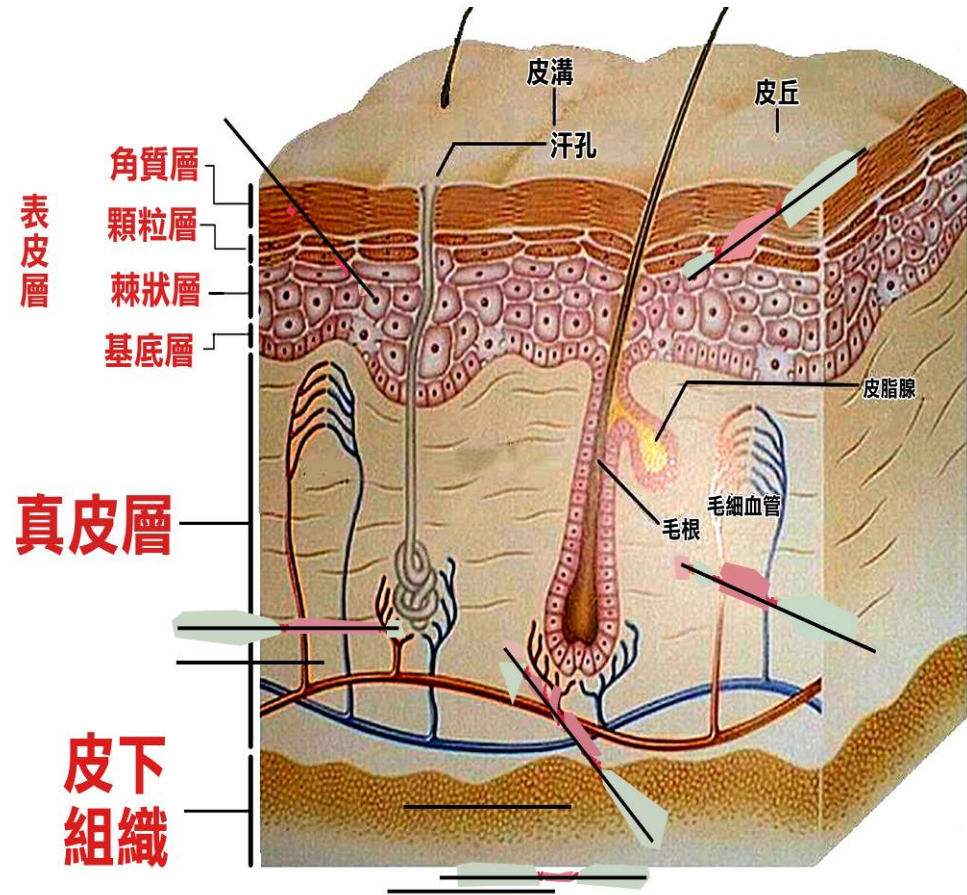
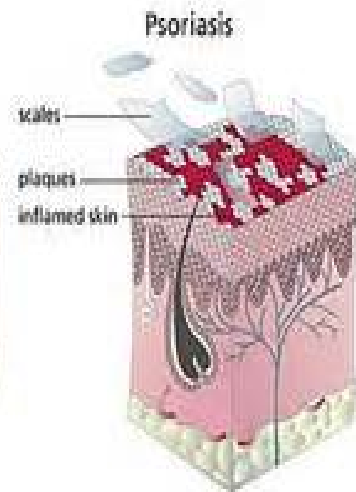
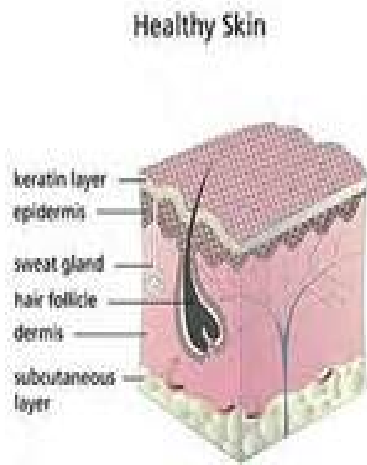


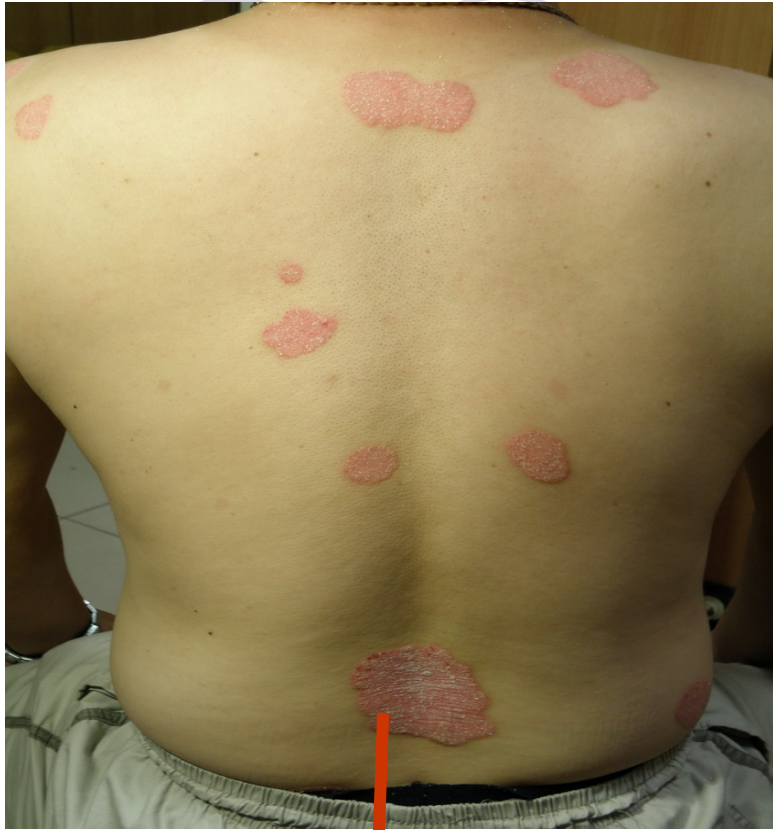



3.



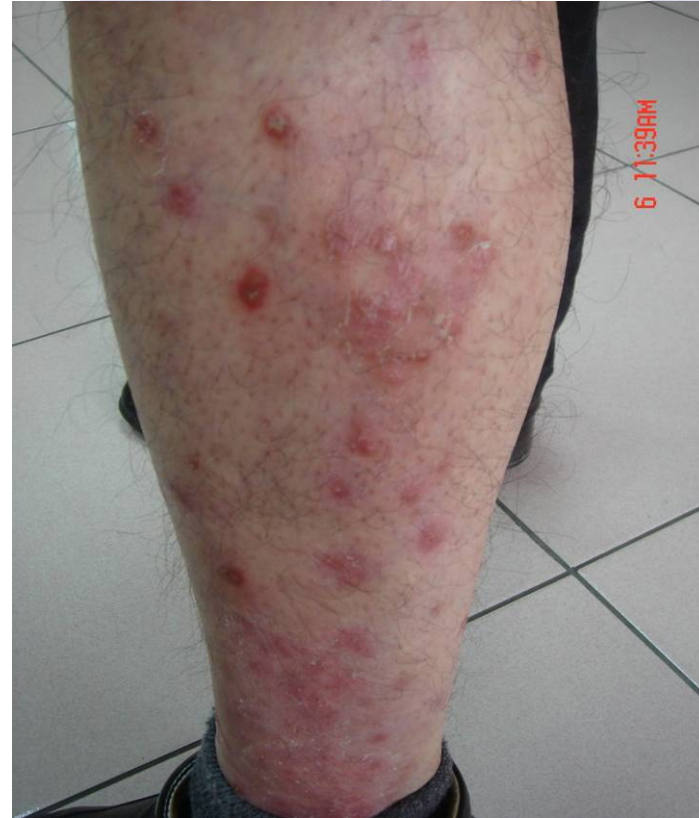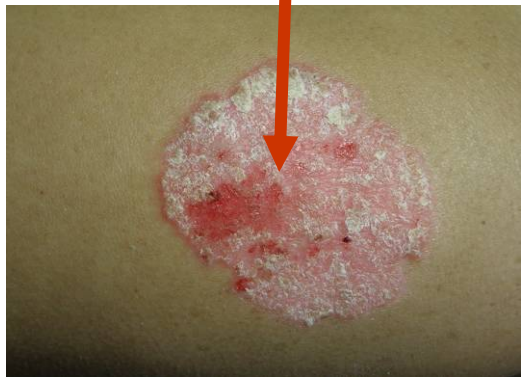4.

慢性塊狀的乾癬(額頭及頭皮)頭皮等處皮膚病，紅色丘疹或境界鮮明的紅色斑塊伴有銀白色落屑





● 水滴狀乾癬(背部)



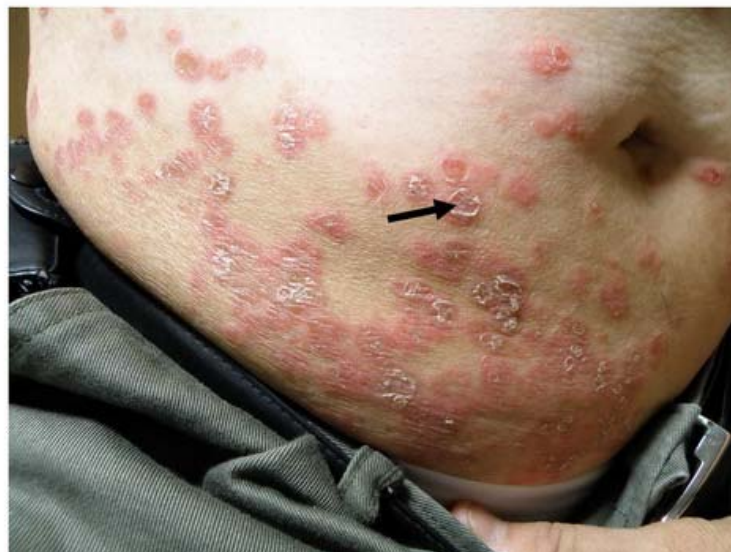水滴狀乾癬(腳部)

# 牛皮癬 癬中求勝

## 桃園廖桂聲中醫診所 院長廖桂聲

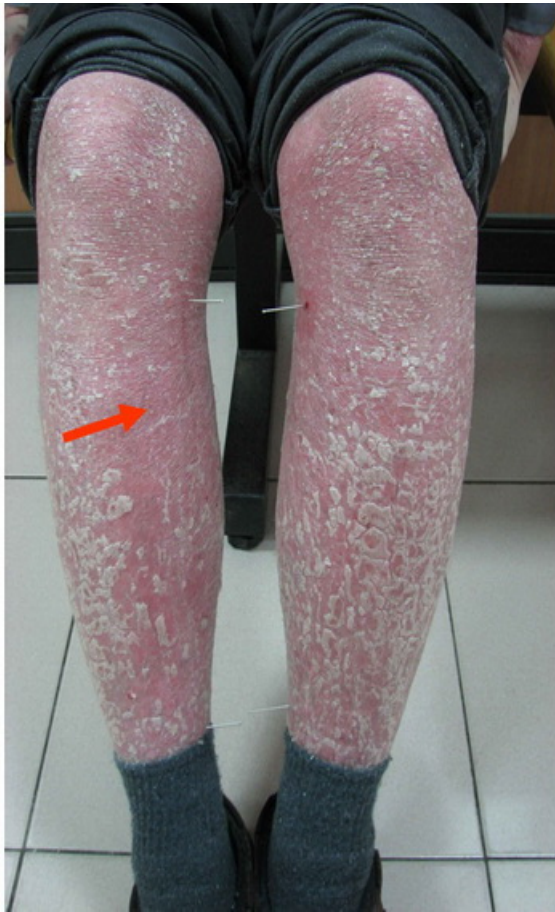- 1. 楊先生 32 歲，常因季節變換，導致皮膚乾燥水分不足，頭皮，耳後，手肘皮膚有紅紅的皮膚病，紅色丘疹或境界鮮明的紅色斑塊伴有銀白色落屑。是一種常見而且容易復發的慢性炎症性皮膚病，皮疹多發于四肢伸側，尤以肘、膝關節的伸面最多，其次為軀幹部及頭皮等處，可以有不同程度的癢感，其皮膚病變呈點滴狀、錢幣狀、環狀、地圖狀或片狀，皮膚底部潮紅、表面卻覆蓋著銀白色鱗屑（圖一），更糟的是會反覆發作，買了藥膏擦，卻一直好不了，直到找上診所確定診斷乾癬。感謝診所清熱燥濕化痰，上下分消。治療此症，效果顯著。

2. 李小姐年約30歲，乾癬又稱牛皮癬，起紅疹高起表面粗糙不規則塊狀，搔癢甚，以淡紅或鮮紅色的丘疹或境界鮮明的斑伴銀白色落屑為特徵，好發於頭部、軀幹或四肢伸側，包括肘、膝、腰薦骨部等部位。7~42%的乾癬患者可發生乾癬關節炎。慢性皮疾。治療擦西醫止癢藥膏剛開始有效，藥效過了就又無效了，使病勢惡化或全身變為紅皮症的患者是屢屢可見。牛皮癬是一種相當惱人的皮膚病，患者病情常時好時壞，要根治不容易，令人感到非常困擾。：「梔子柏皮湯」加減方治療並且對症下藥，才暫時除去心中大患。

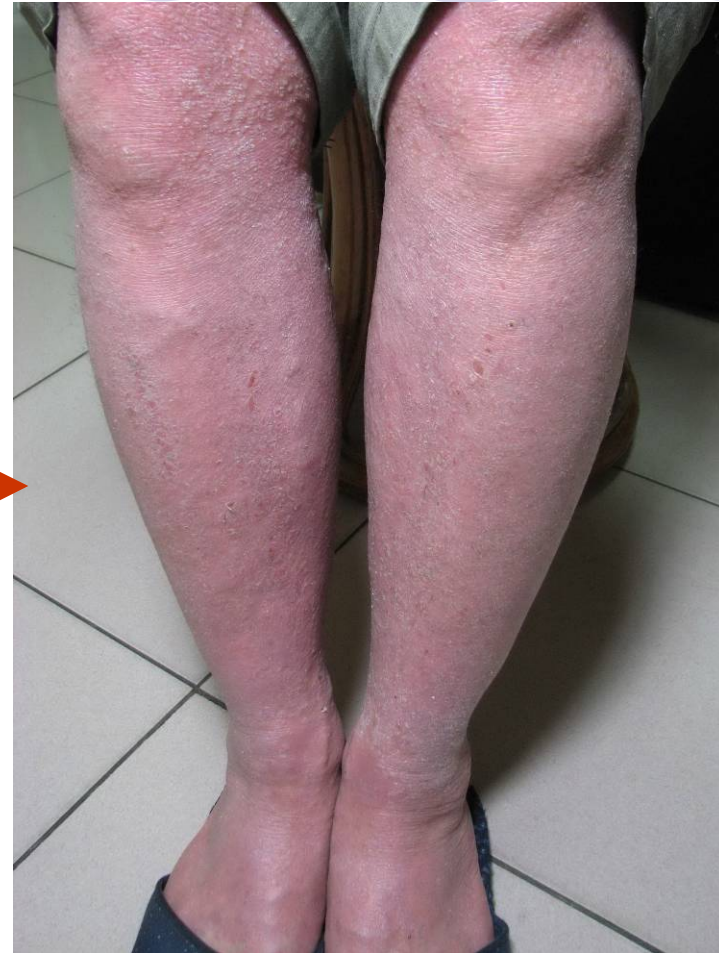



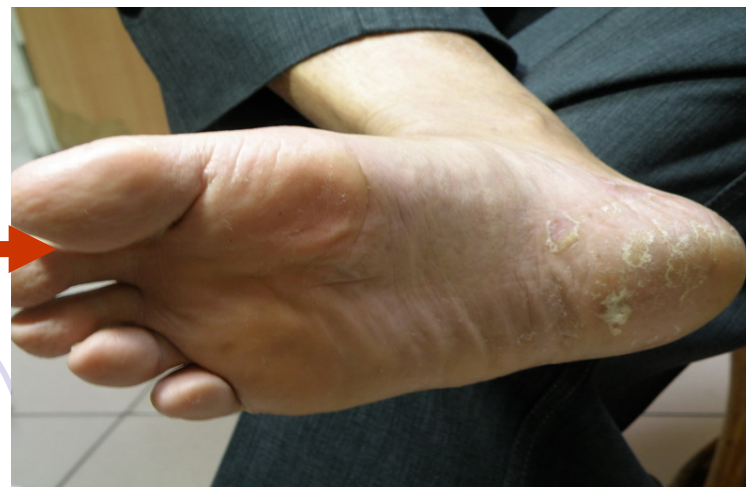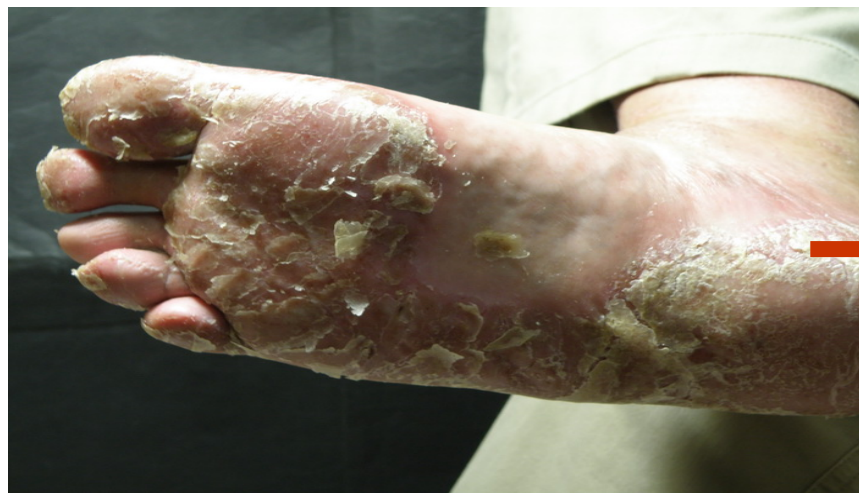乾癬是一種頑固的皮膚病，會重覆再發，病情發展很慢，經由西醫治療，雖也有效果，但只要乾癬再發，大半都很難治癒。



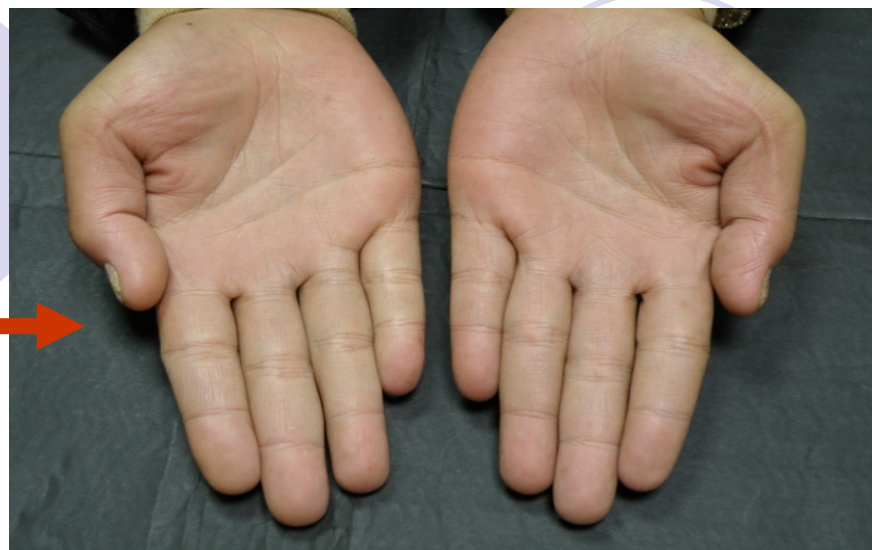
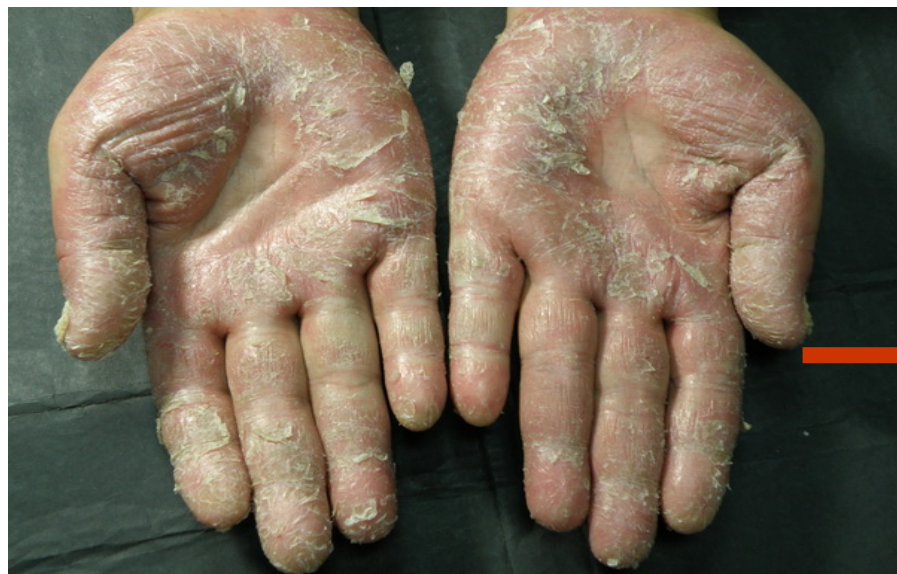乾癬性紅皮症



乾癬治療後.

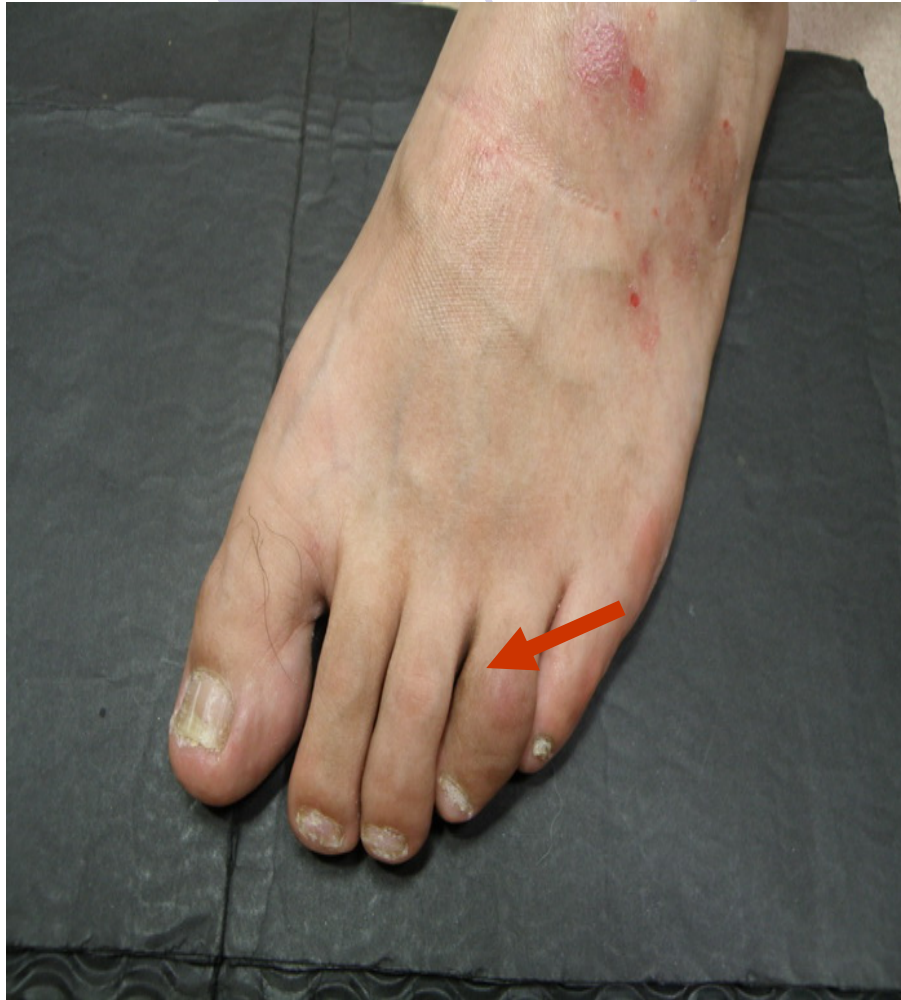

牛皮癬膿庖性乾癬，治療前後



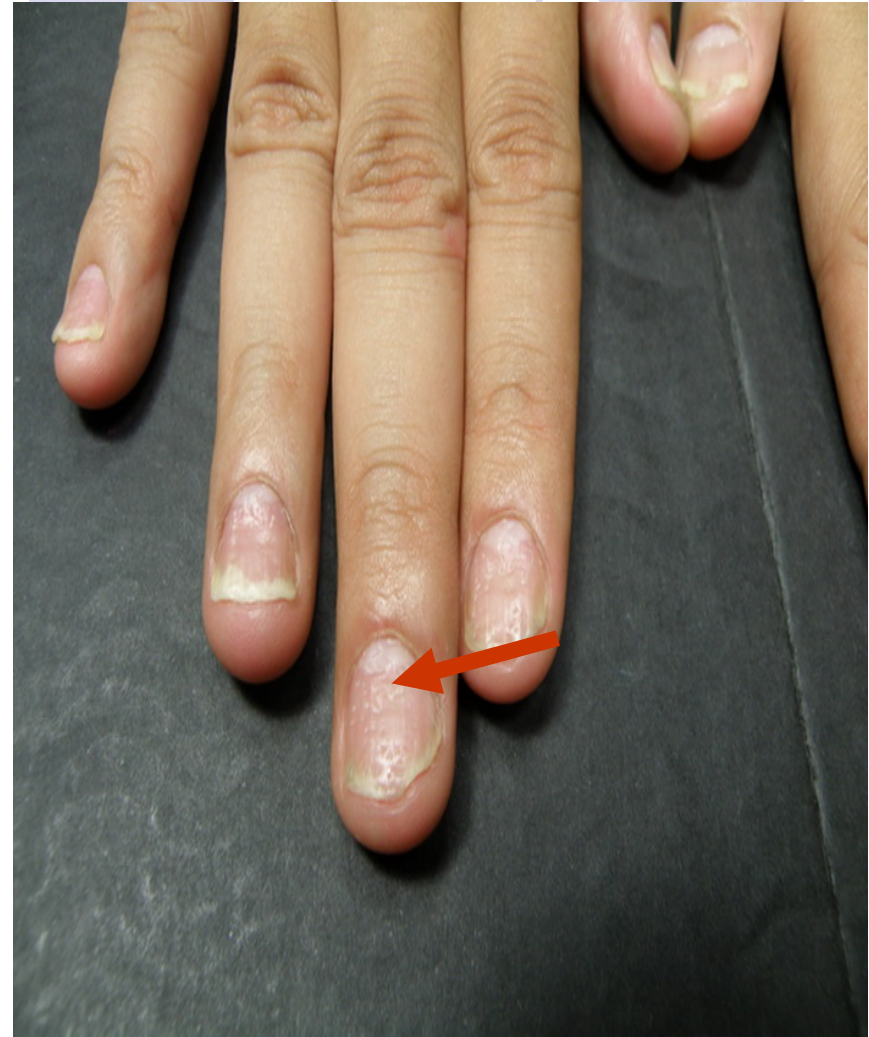全身膿包性乾癬，紅斑上面有小膿包  
手腳膿包型乾癬(手掌)

## 乾癬的趾甲變化



遠側指（趾）間關節炎：香腸指趾約佔10%

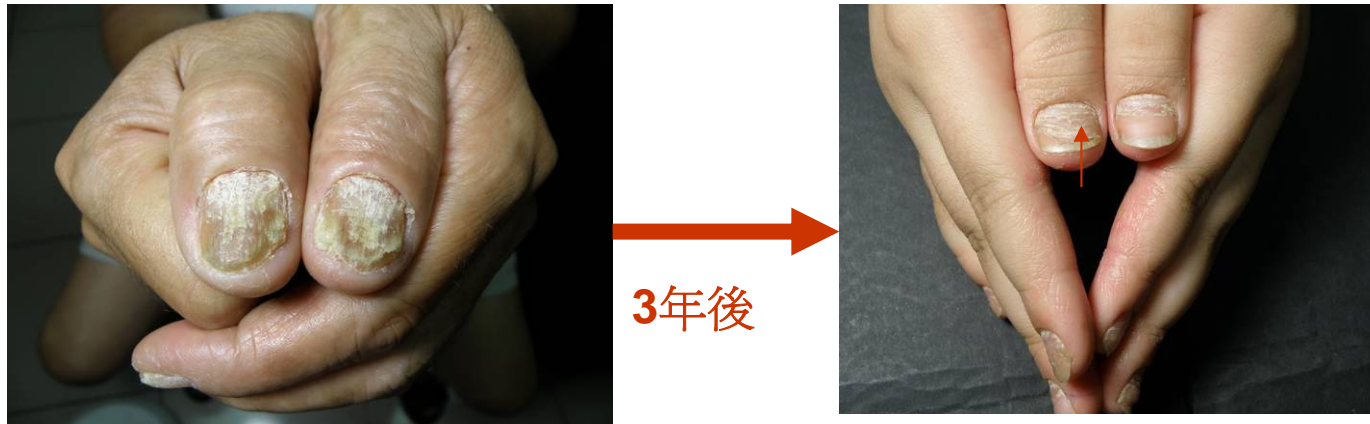
## 乾癬的指甲變化








可侵犯指甲呈凹陷現象

- 那些情況會使**乾癬惡化**？
- 1. 皮膚傷害：如外傷、擦傷、晒傷、搔抓、割傷等。
- 2. 感染：包括細菌及病毒感染(如感冒、鏈球菌咽喉炎、扁桃腺炎…等)。
- 3. 藥物：口服或注射此類藥品後口服類固醇、抗瘧疾藥、鋰鹽、乙型受體阻斷劑Beta-adrenergic blocker等可能會惡化乾癬，等。
- 4. 情緒緊張或生活壓力。作息不正常、熬夜、飲酒、日曬過度、肥胖等。
- 5. 長期處於居住環境中、皮膚乾燥。
- 美國仙丹的副腎皮質素（類固醇），口服或注射此類藥品後，病症很快地消失，好像完全好了一樣；可是藥效期一過，乾癬馬上像火山爆發、雨後春筍般，一片一片地再生出來，而且比原來的還嚴重。

以下相片，請勿公開  
用以學術，係於穩私



- 乾癬性關節炎造成指甲病變




- 清熱藥
- 一、清熱瀉火藥
- 石膏、知母、蘆根、梔子、天花粉、淡竹葉。
- 二、清熱燥濕藥、
- 黃芩、黃連、黃柏、苦參、龍膽草。
- 三、清熱涼血藥
- 生地黃、牡丹皮、赤芍、玄參、紫草、水牛角。
- 四、清熱解毒藥
- 金銀花、連翹、蒲公英、穿心蓮、青黛、魚腥草、射干、山豆根、馬勃、馬齒莧、白頭翁、秦皮。
- 五、清虛熱藥
- 青蒿、白薇、地骨皮。



福氣來了一朝長

直播



福氣來了一朝長

直播

迴揮中心：類流感指同時

call-in: 02-2630-9700

今日主題：牛皮癬不是癬

一症狀。二、肌肉酸痛、

call-in: 02-2630-9700

今日主題：牛皮癬不是癬

- 102.10.26-世界中聯第六屆男科國際學術大會 澳門舉行
- 演講題目-男性更年期情志致病中醫治療
- 中西醫師 廖桂聲
- 影音

[https://www.youtube.com/watch?v=1gu2z\\_QUKmQ](https://www.youtube.com/watch?v=1gu2z_QUKmQ) (預覽)

